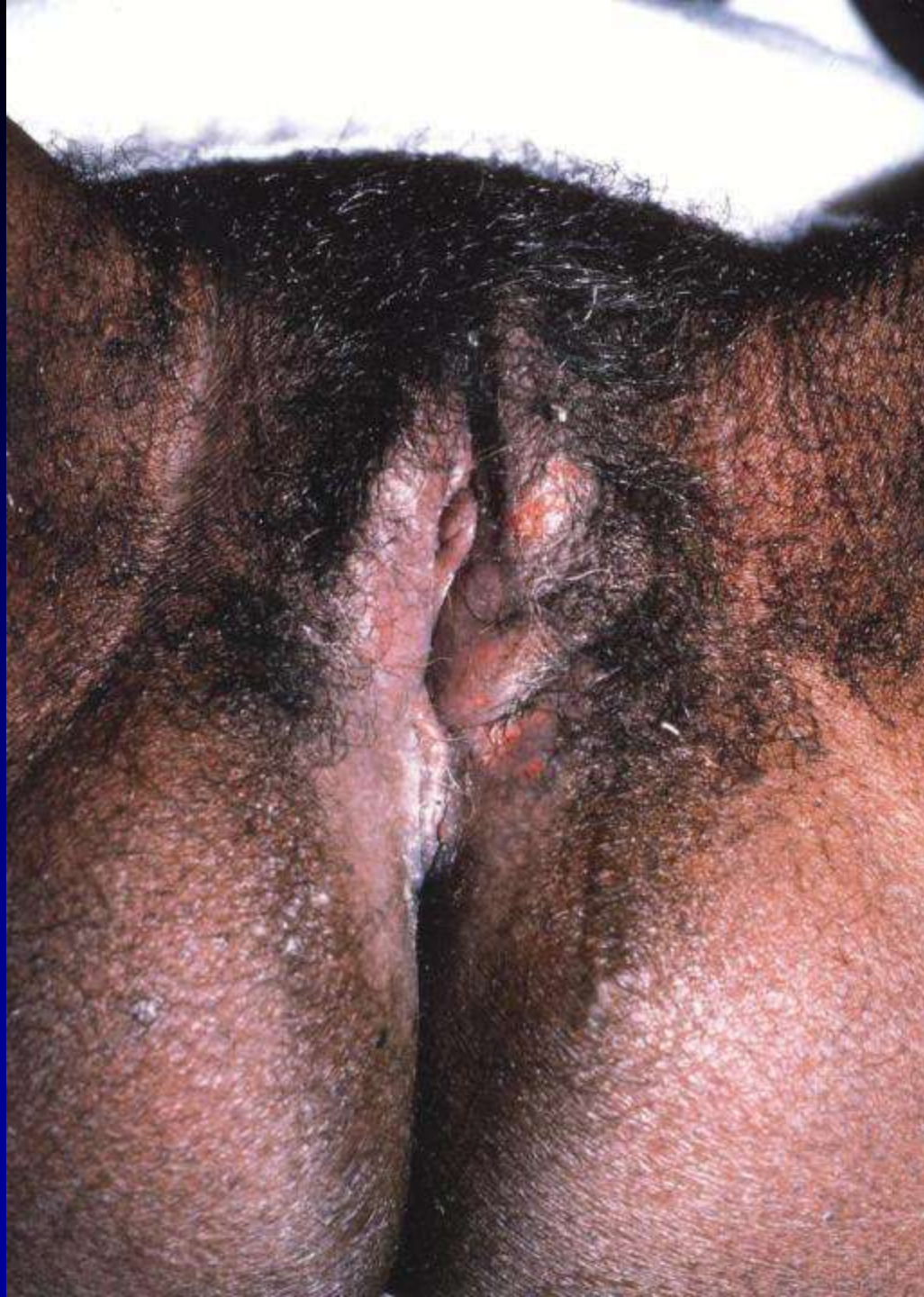
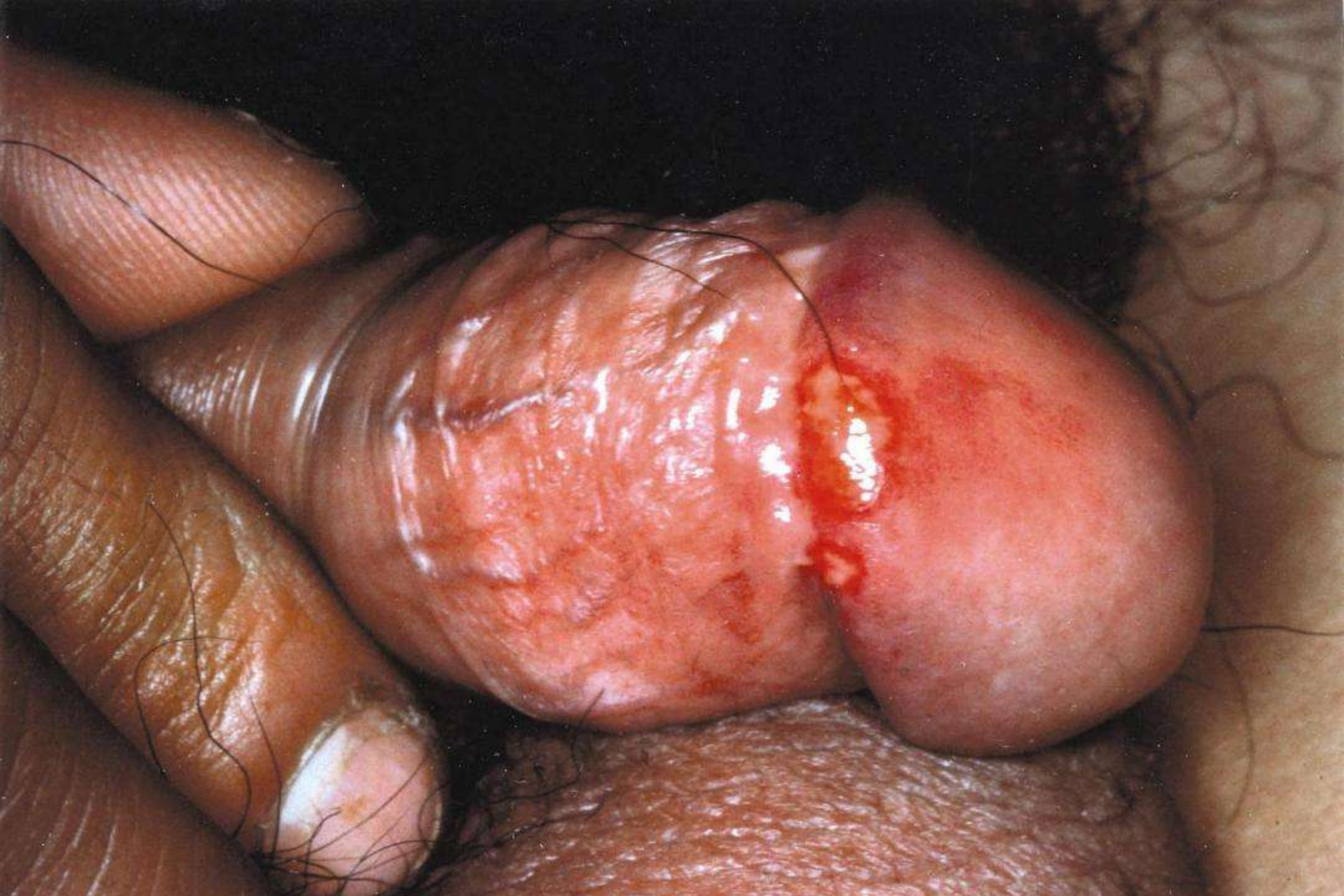
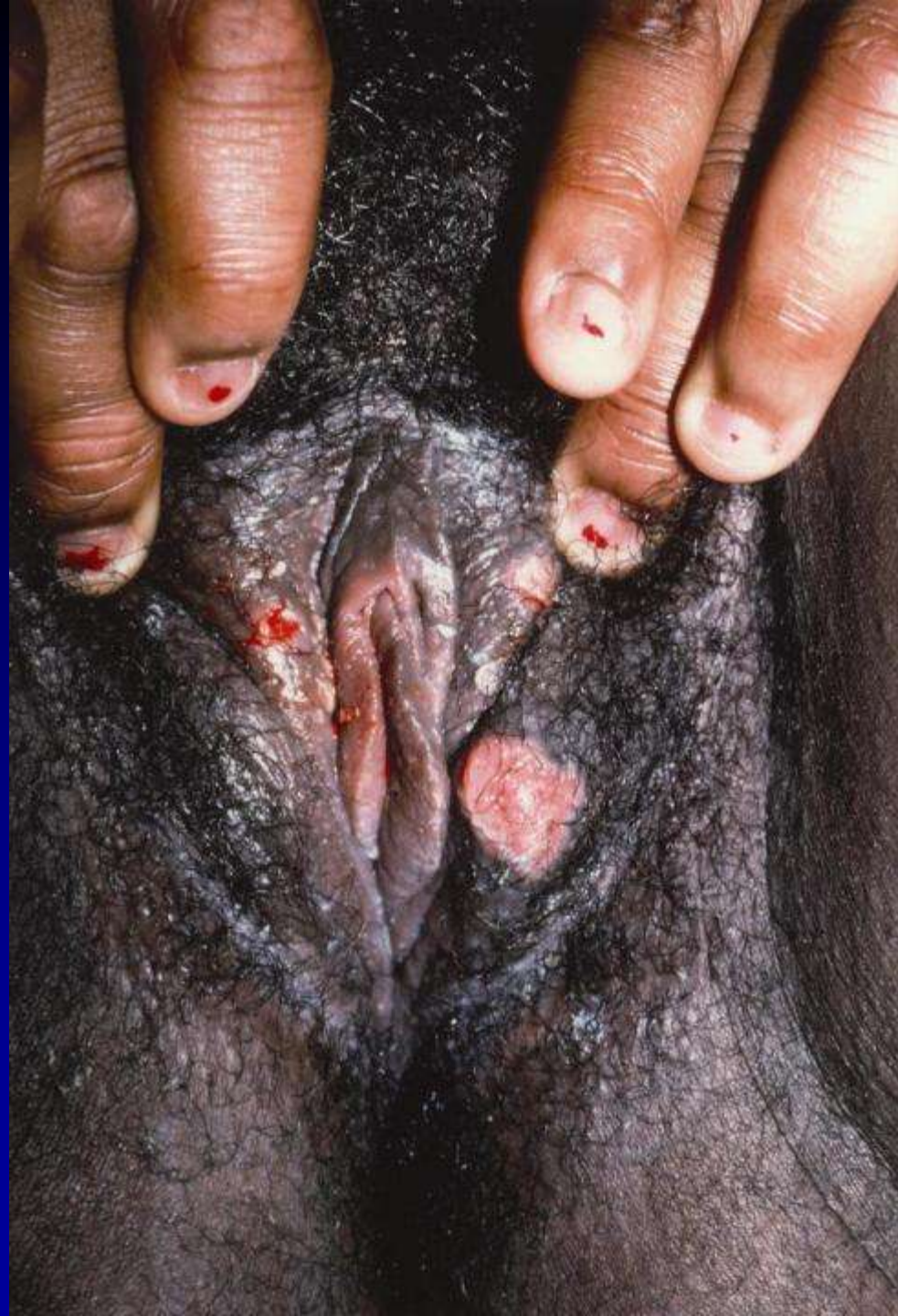




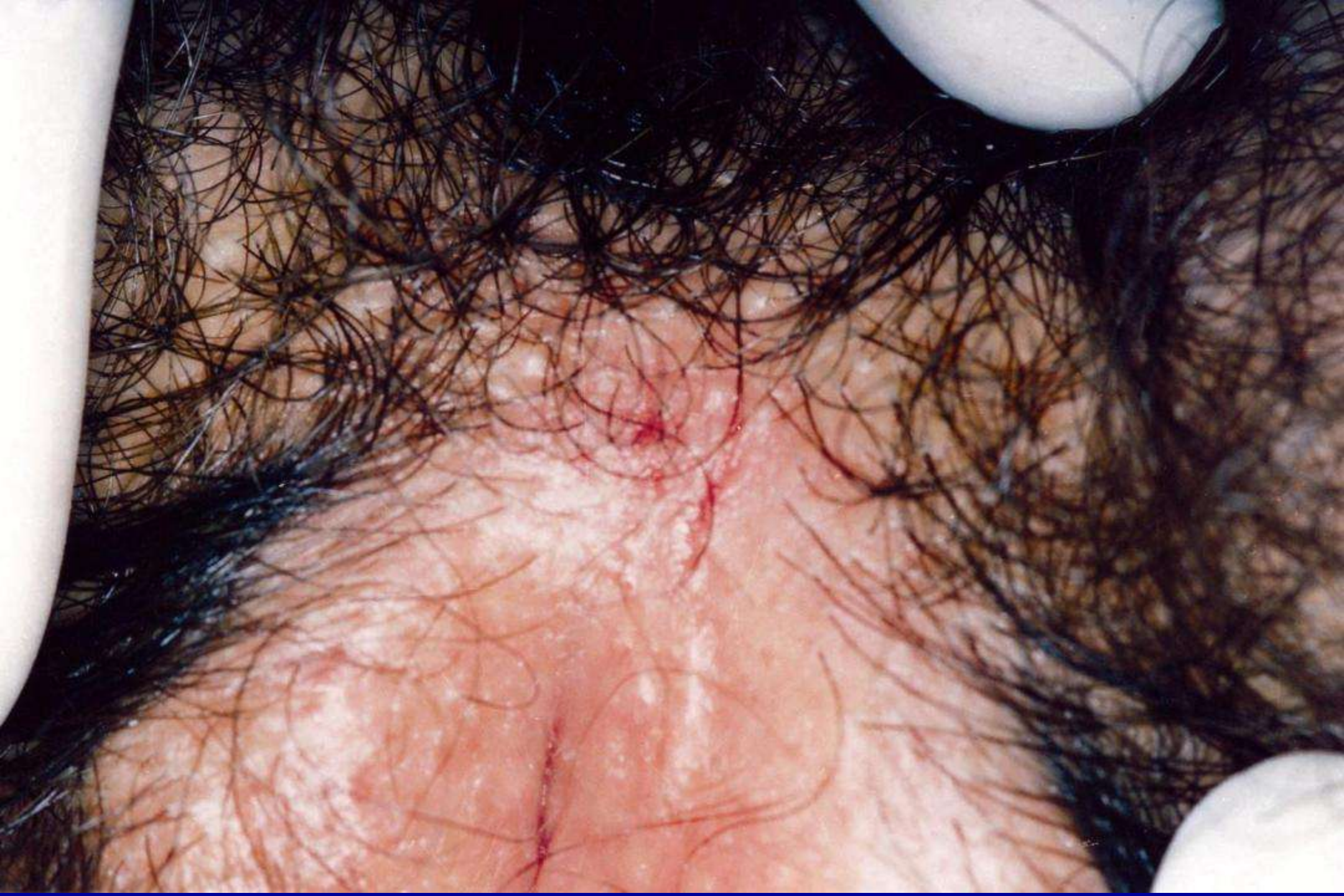




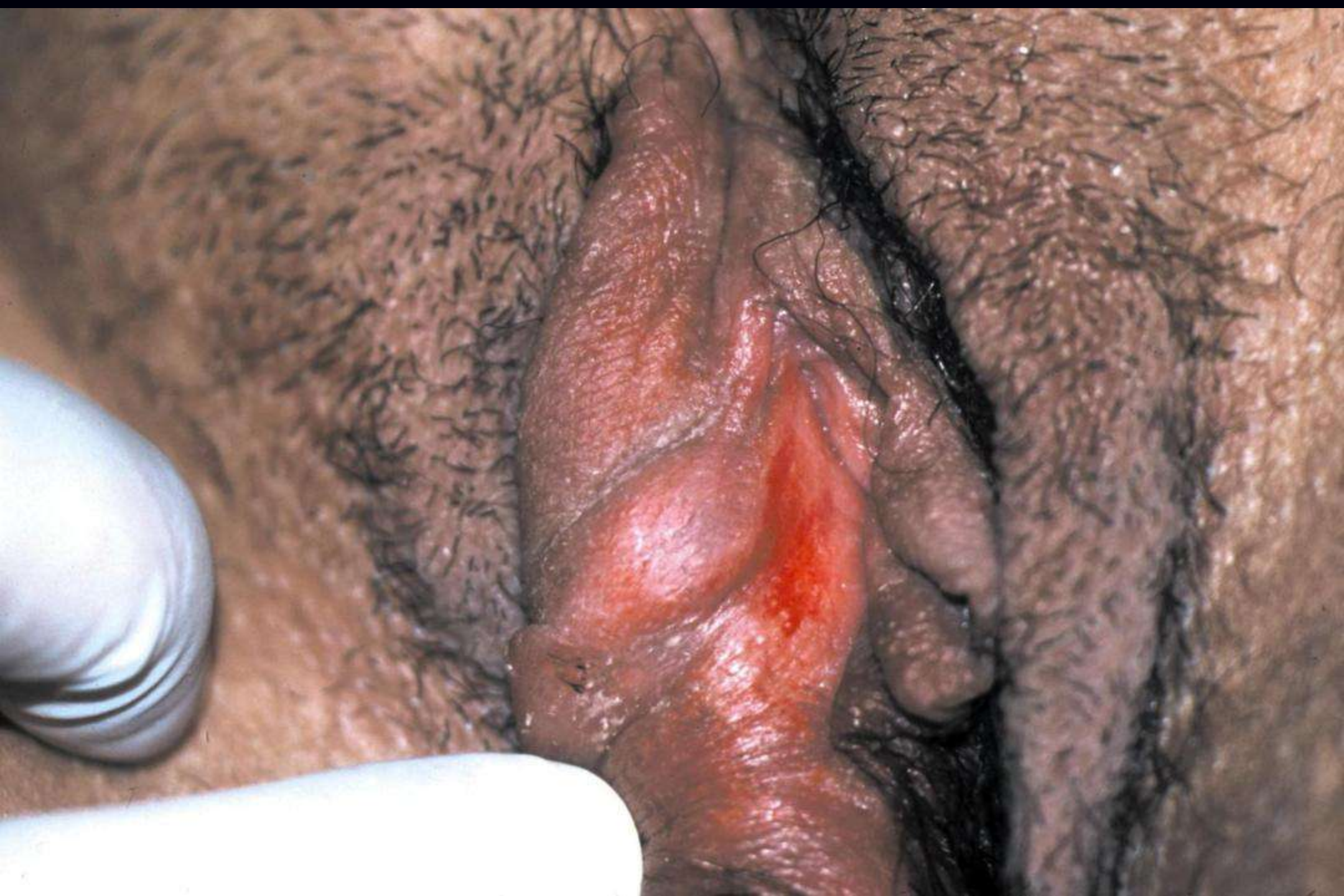




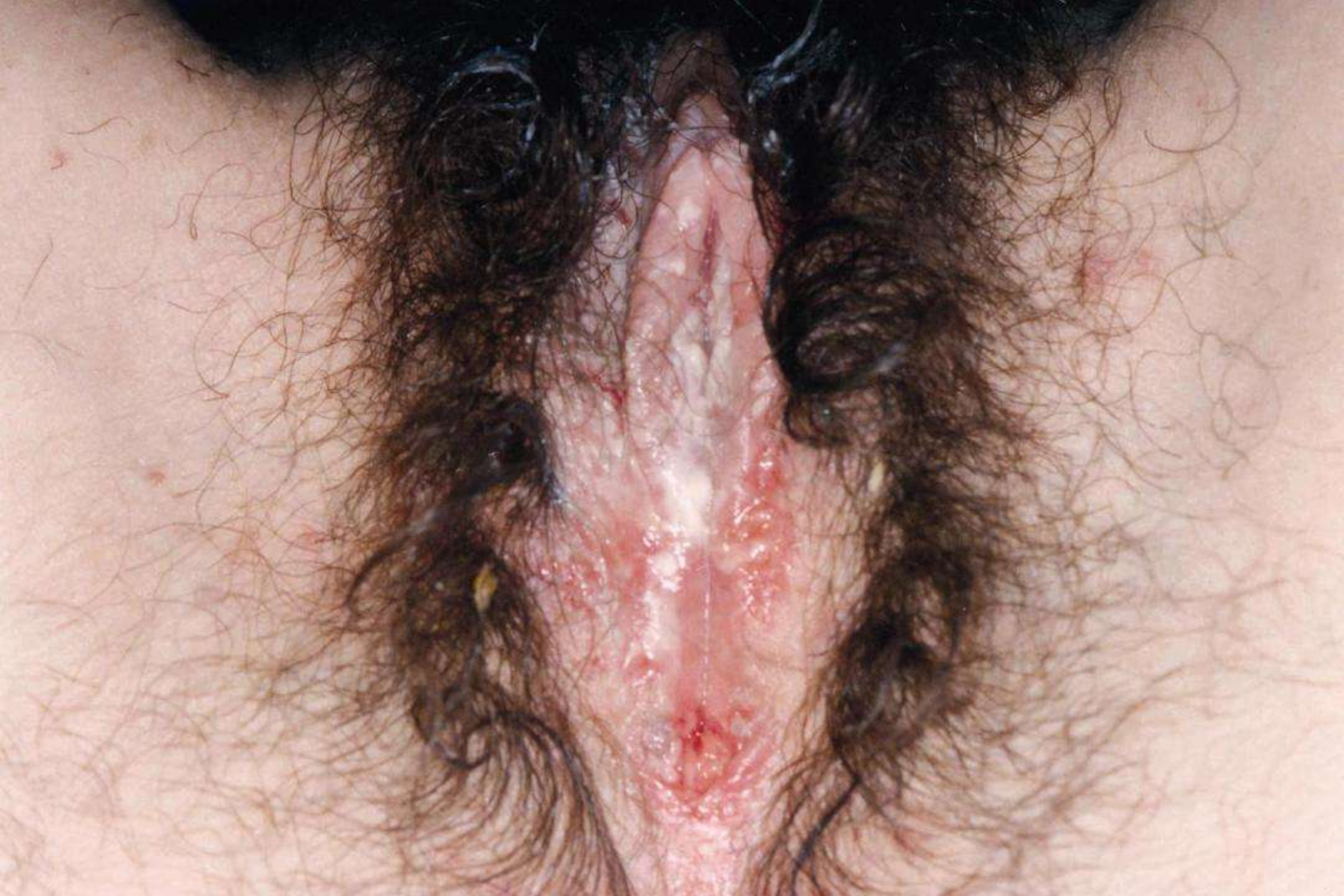




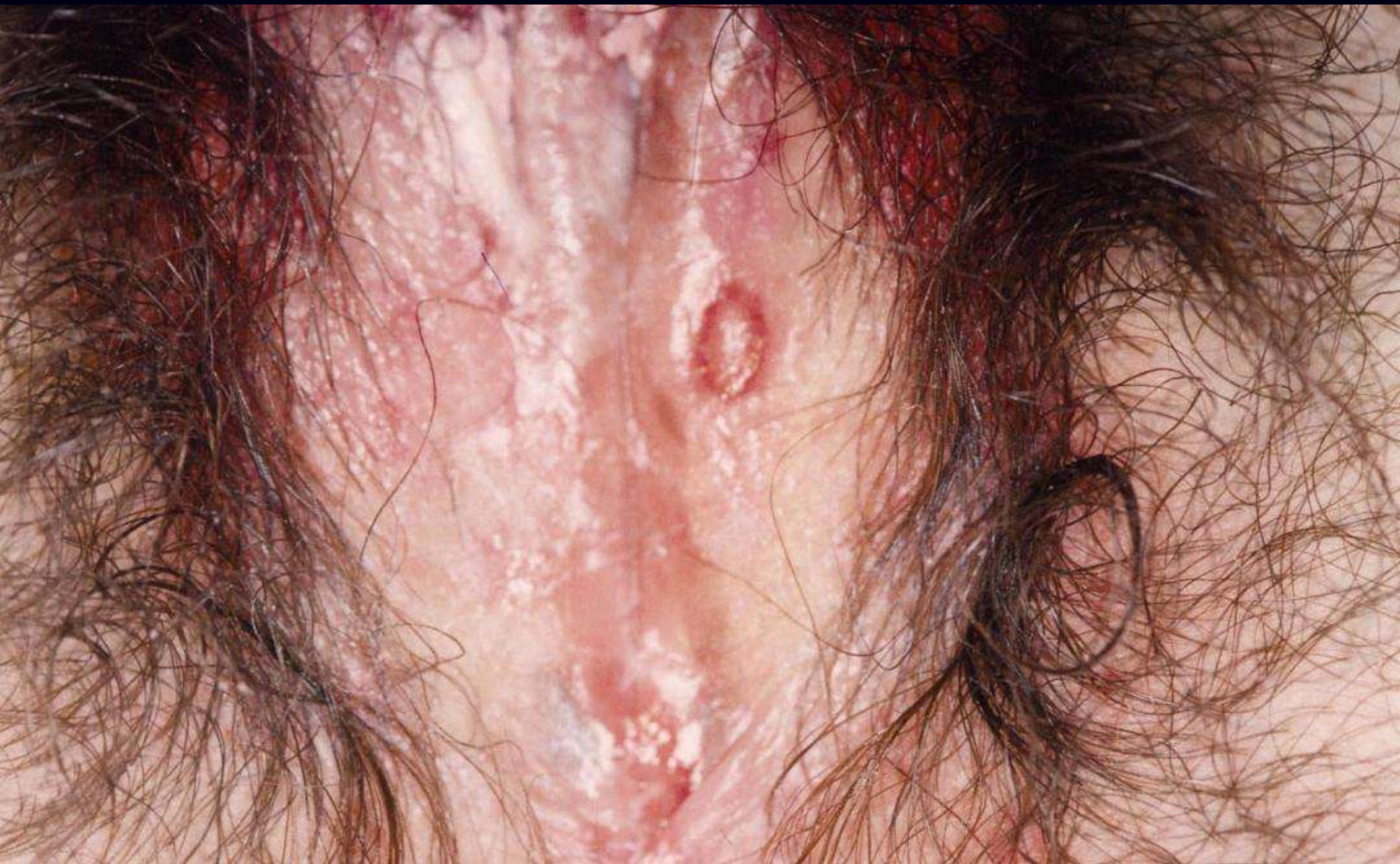




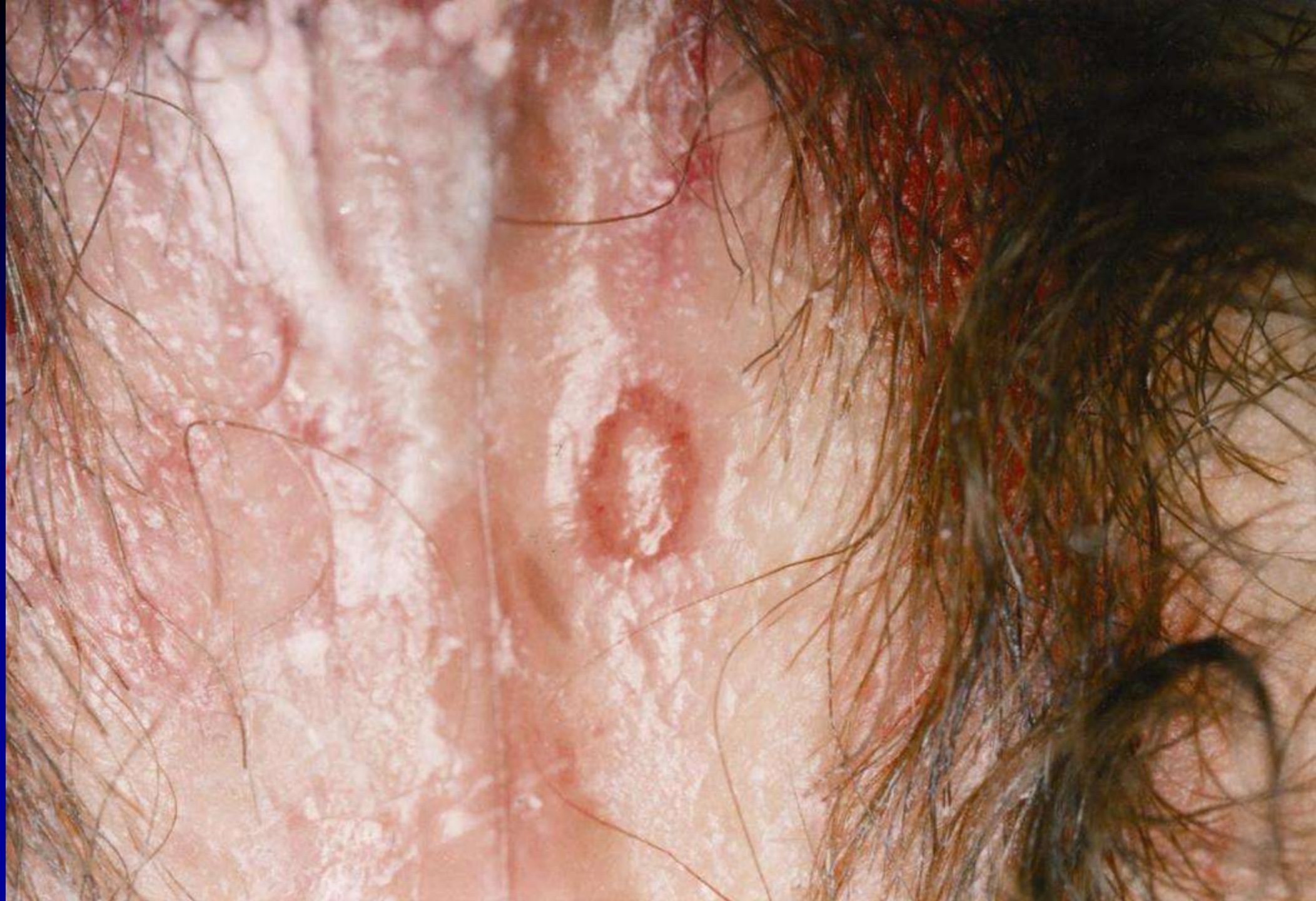






# MORBO DI BECHET

*Malattia sistemica recidivante*

Etiologia




Virale?

Altre manifestazioni

Manifestazioni  
cliniche



Afte cavo orale



Ulcere genitali

Lesioni oculari

Lesioni cutanee

Sinovite  
Meningoencefalite  
Eritema nodoso  
Flebiti

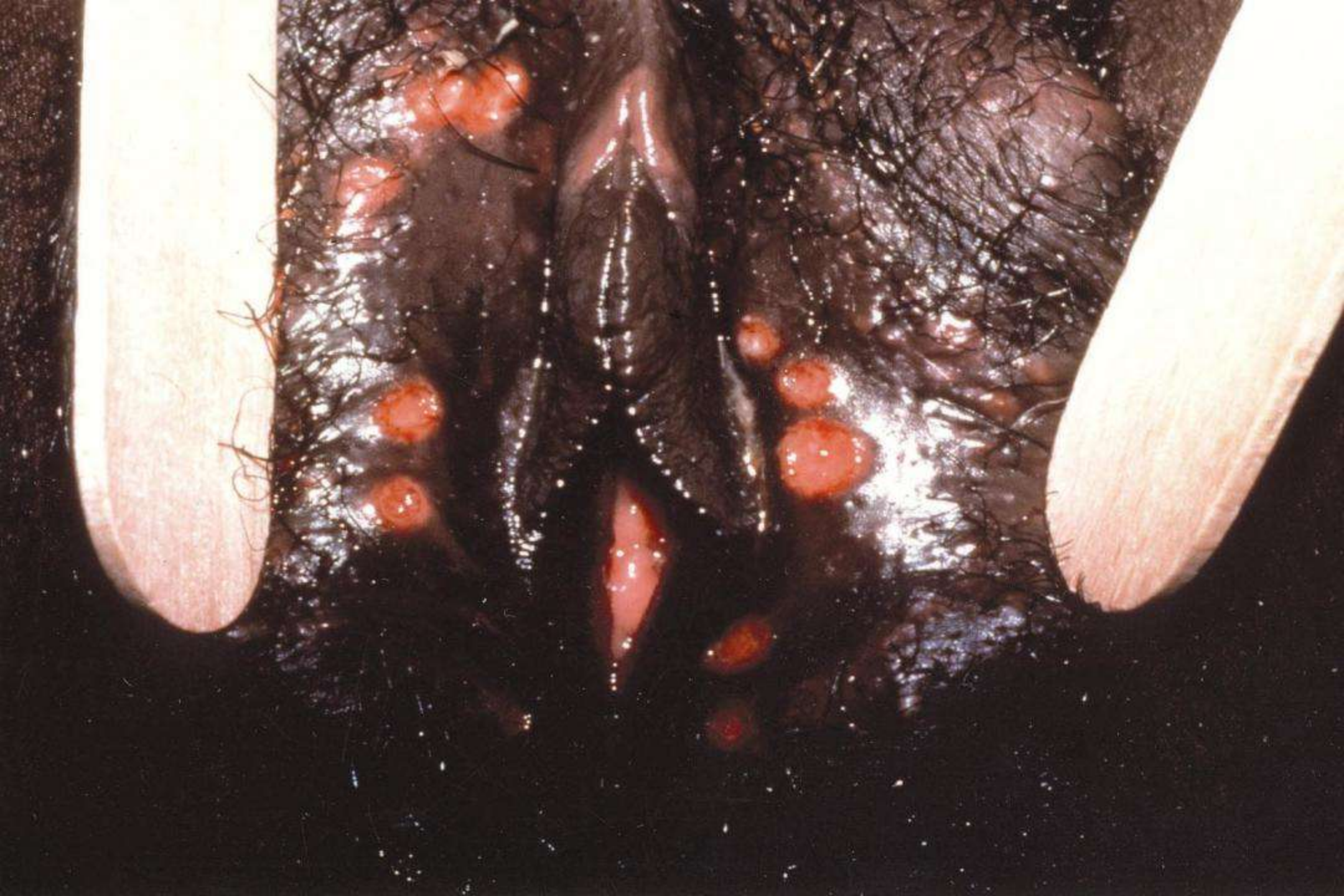Ulcera arrotondata

Giallastra

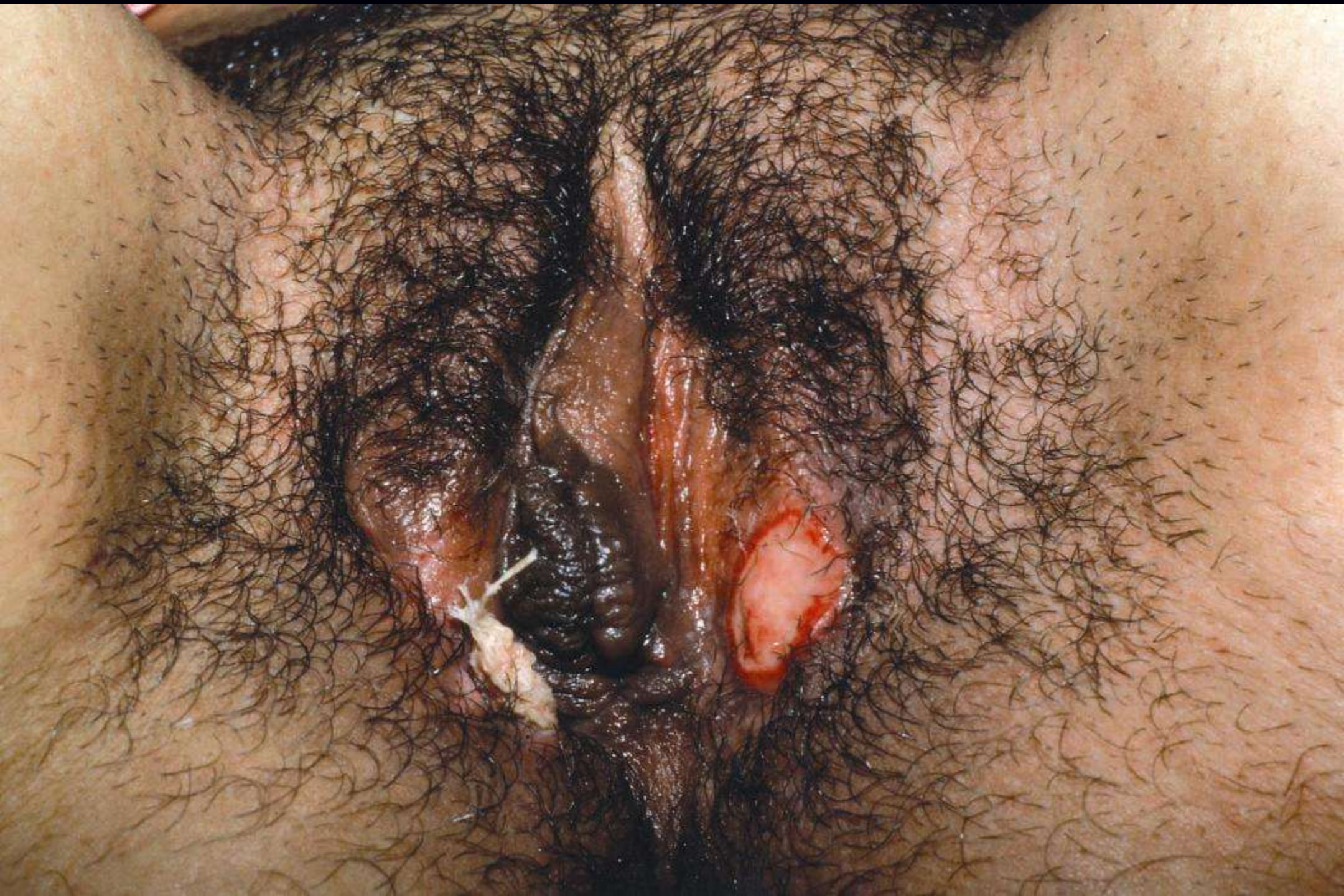Fondo necrotico

Circondato da alone eritematoso

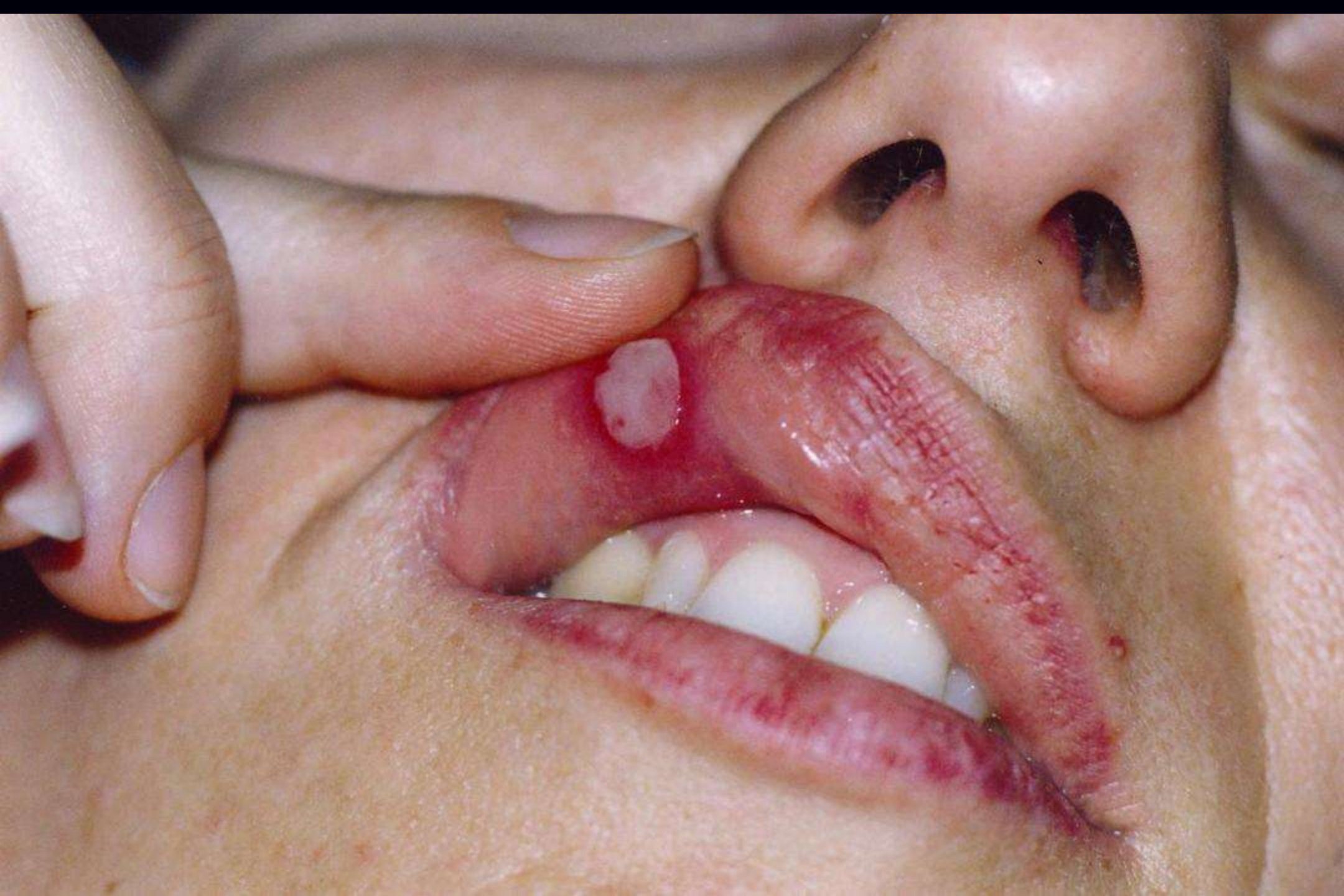













# AFTE - AFTOSI

---

*Patologia acuta recidivante  
ad etiologia sconosciuta*

■ Ulcera arrotondata

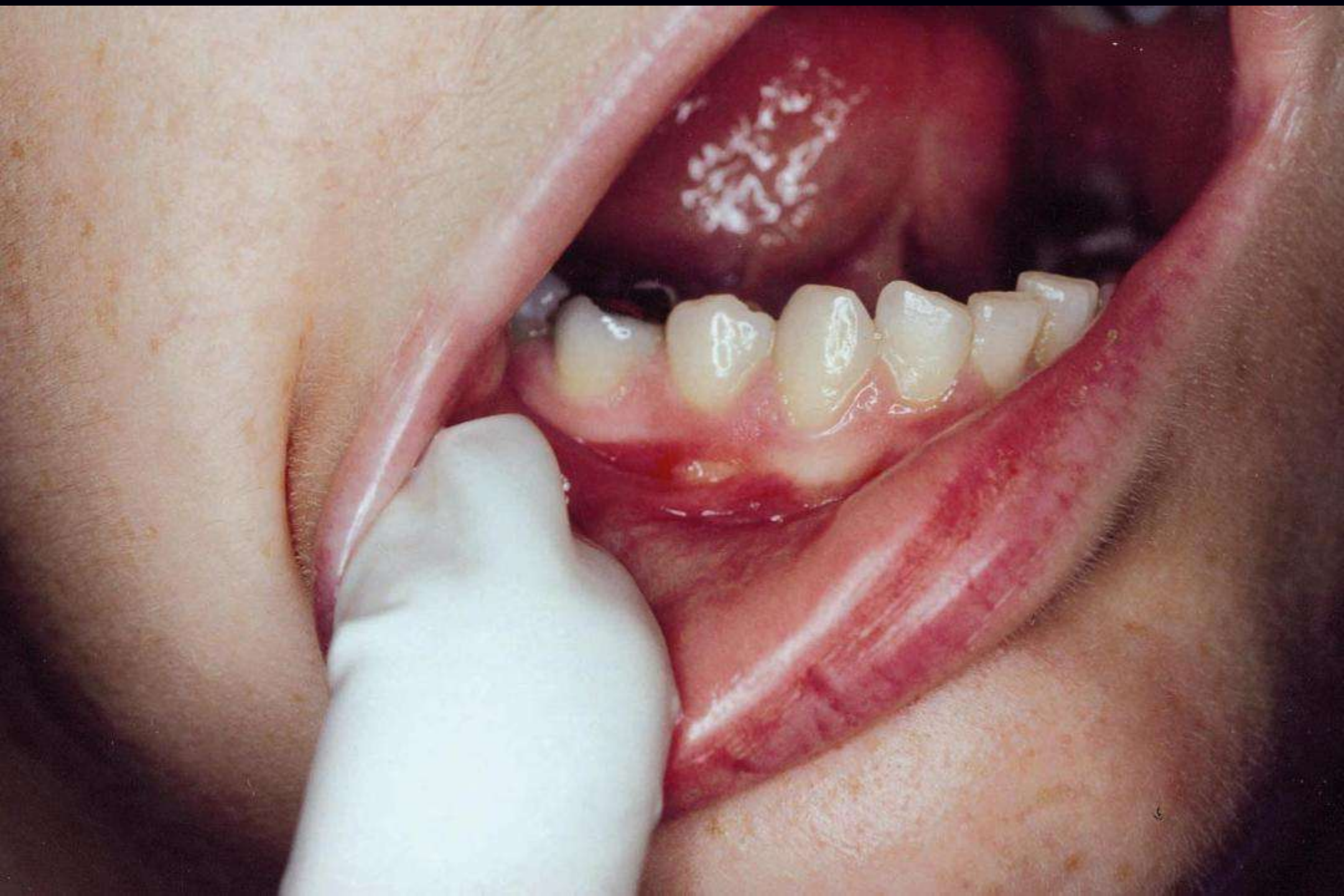■ Fondo necrotico

■ Giallastra

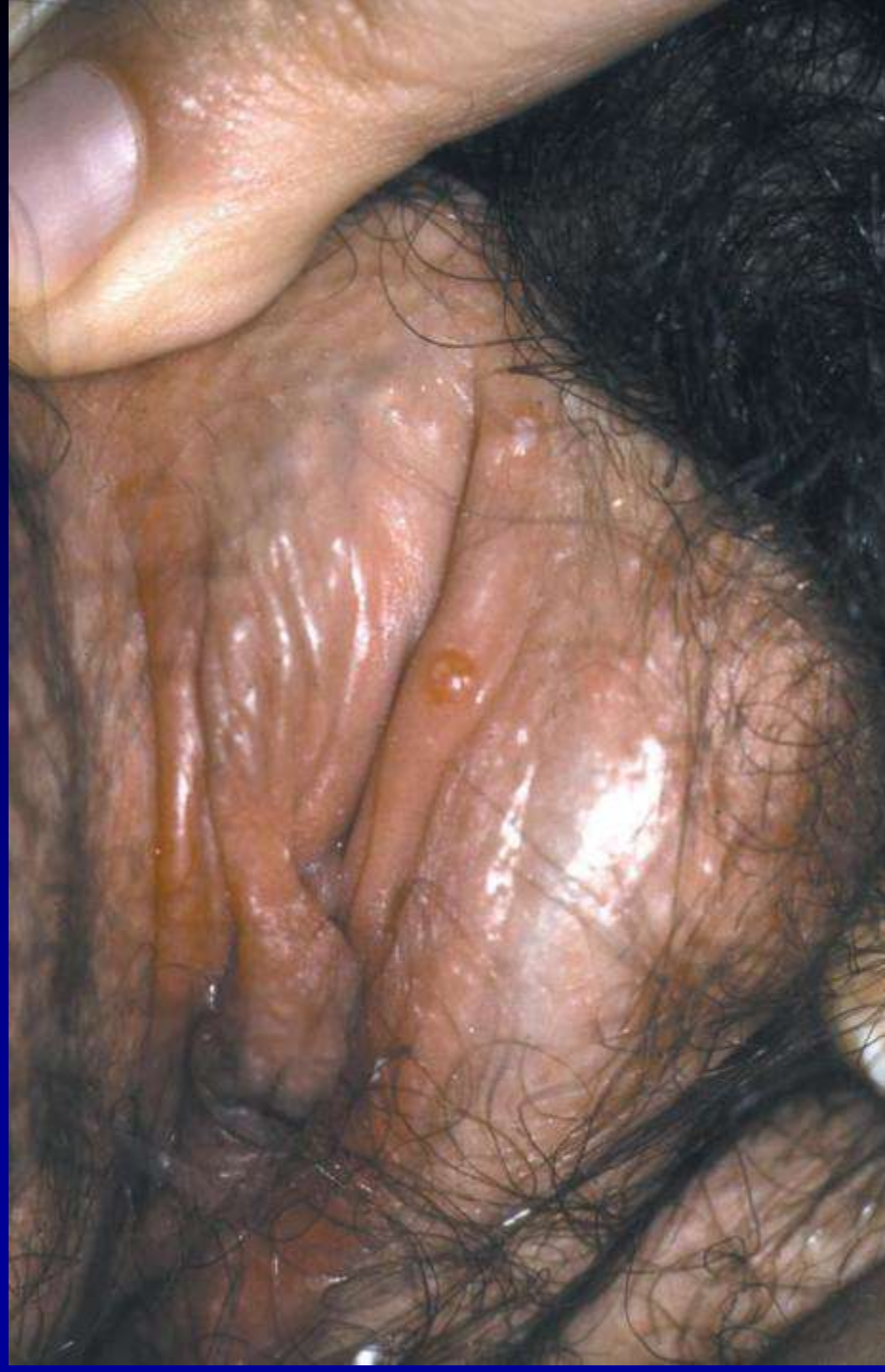■ Circondata da alone eritematoso

**VULVA – CAVO ORALE**

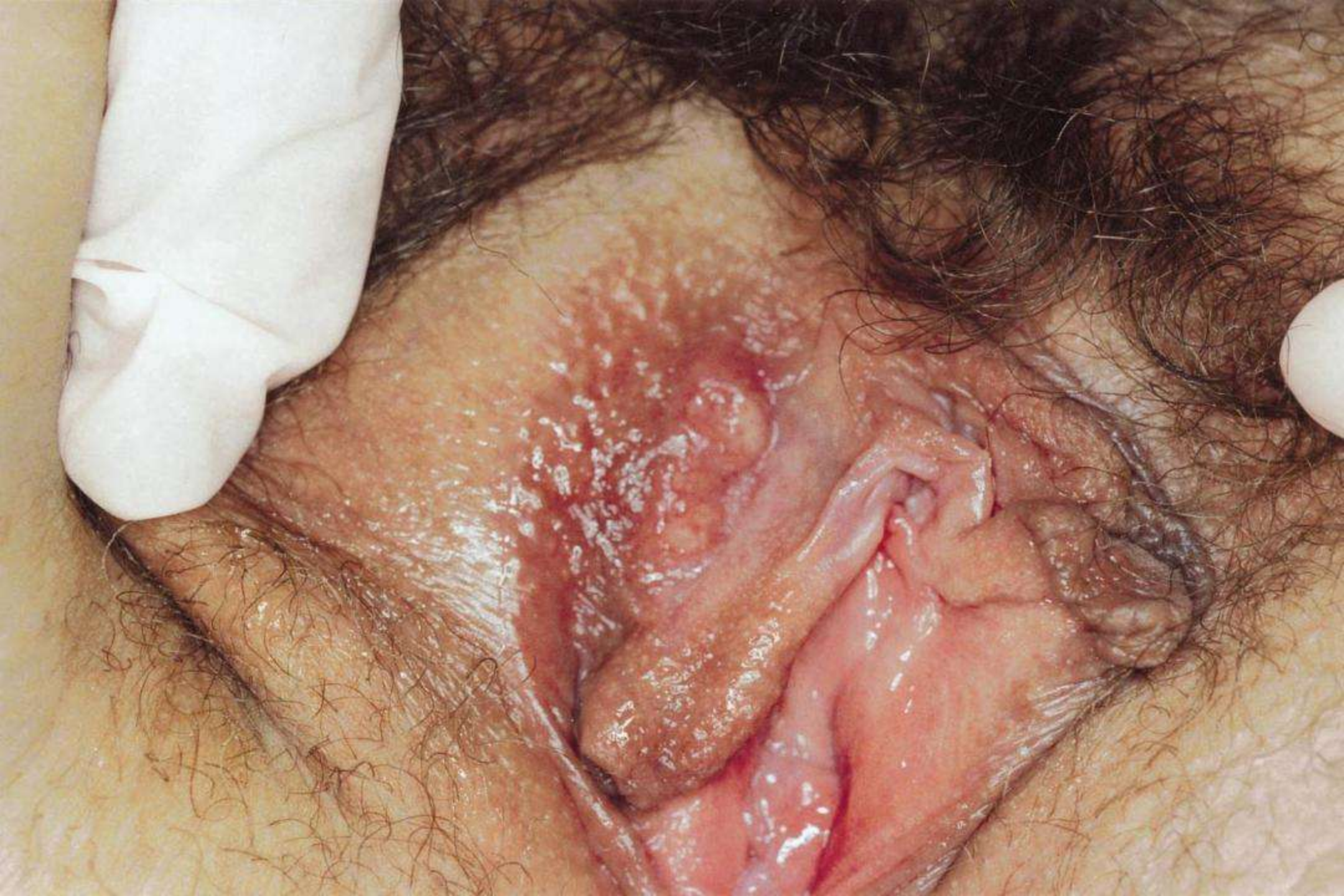




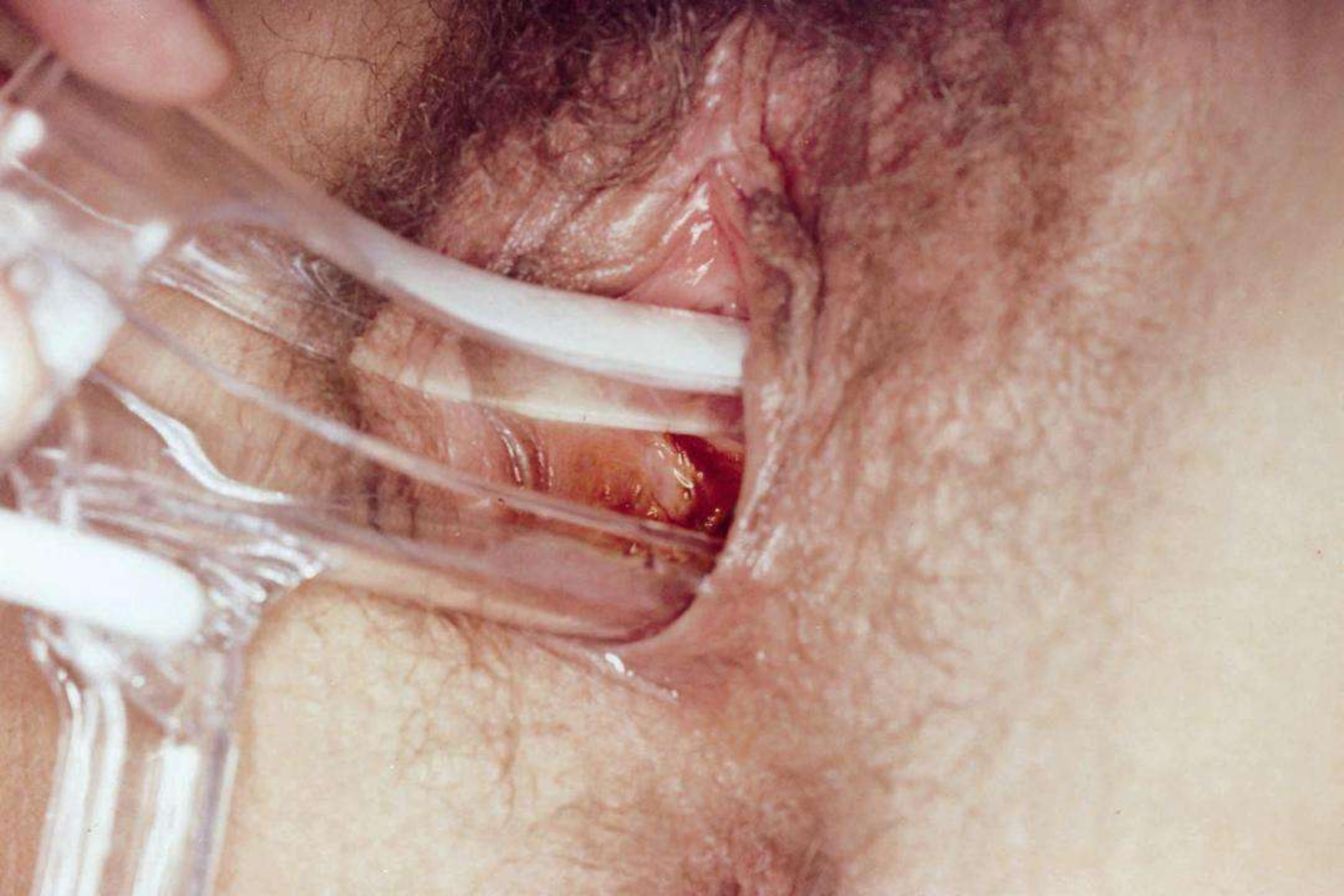












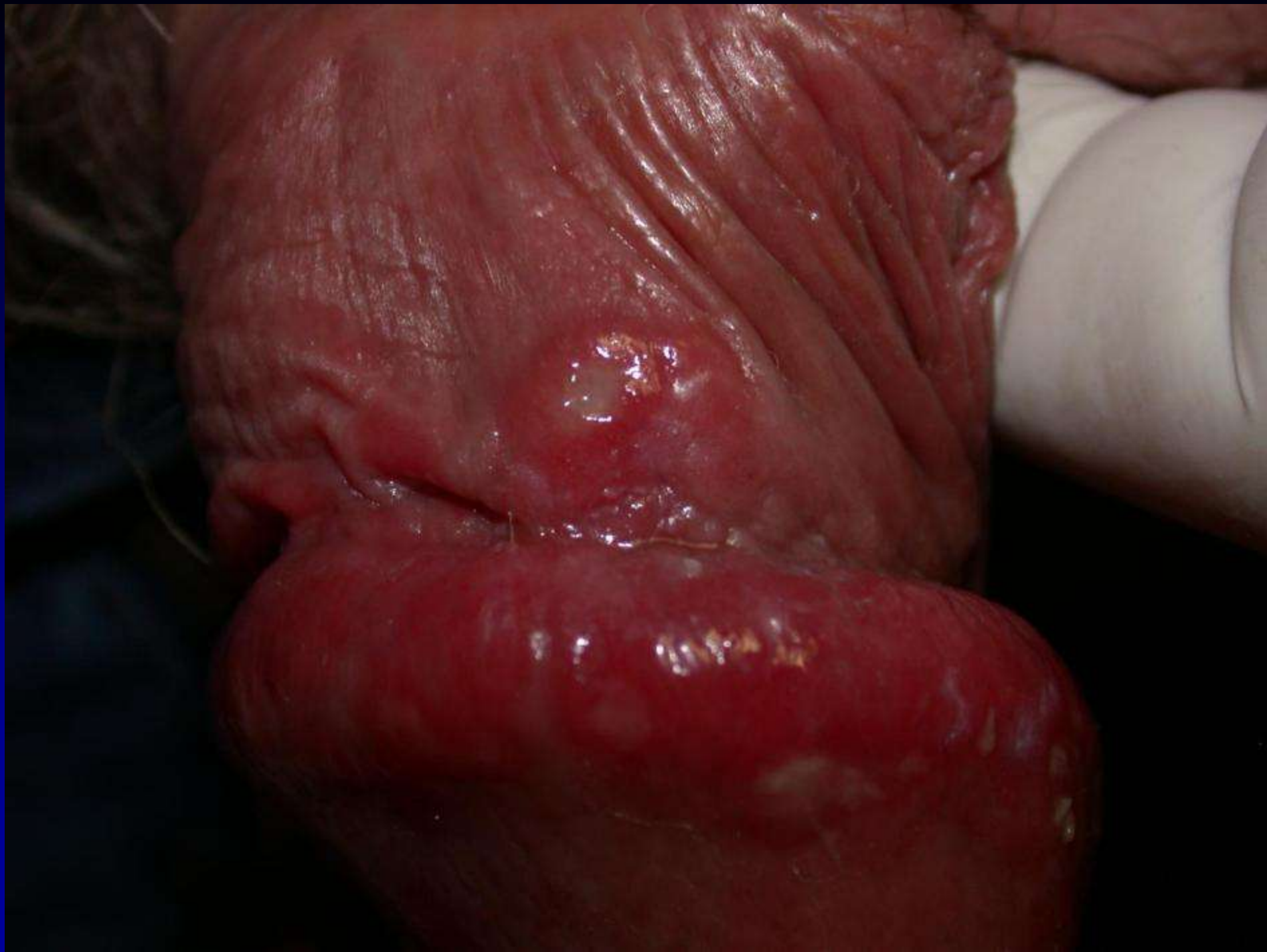
# SIFILIDE

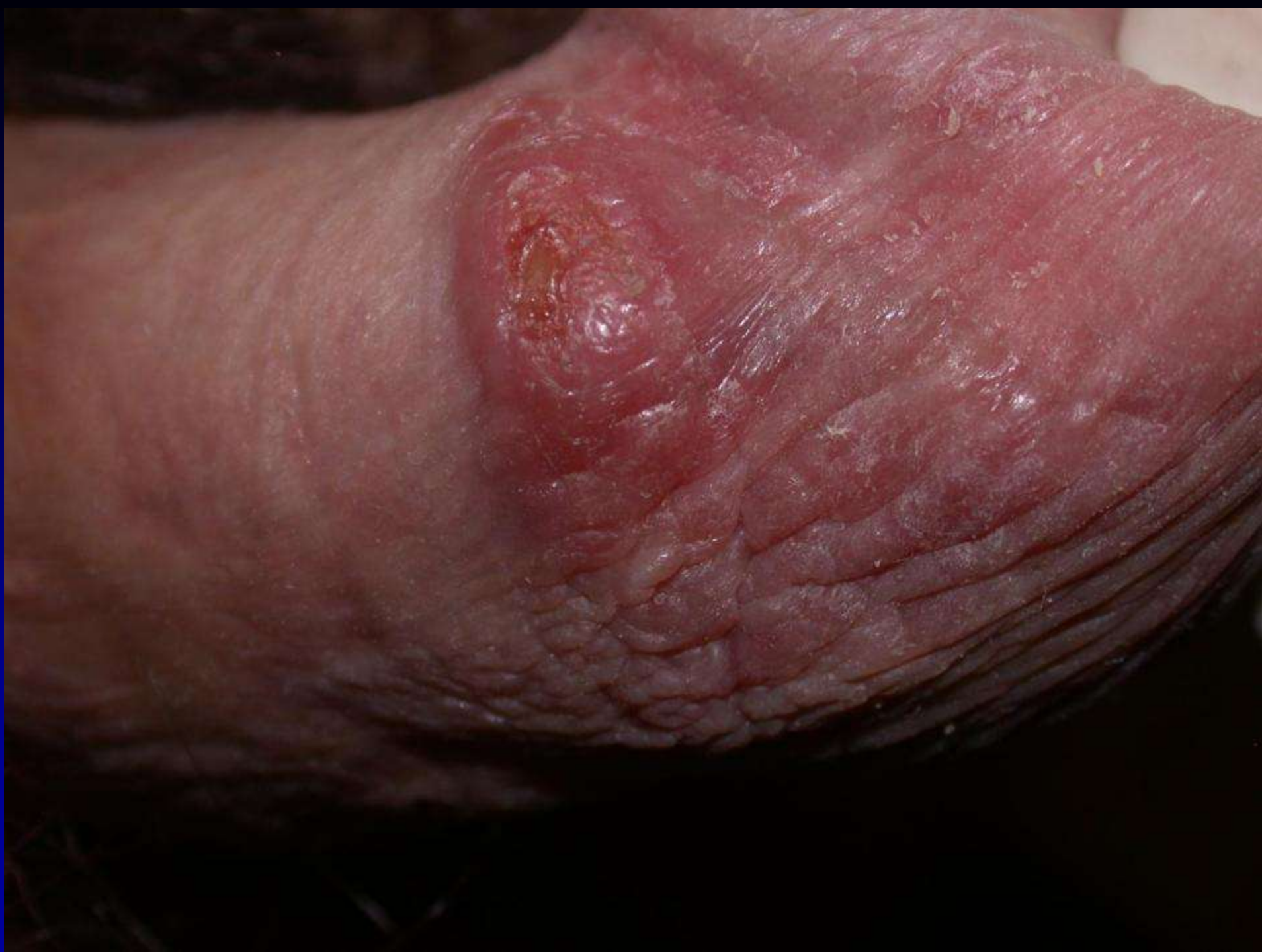Trend epidemiologico in aumento



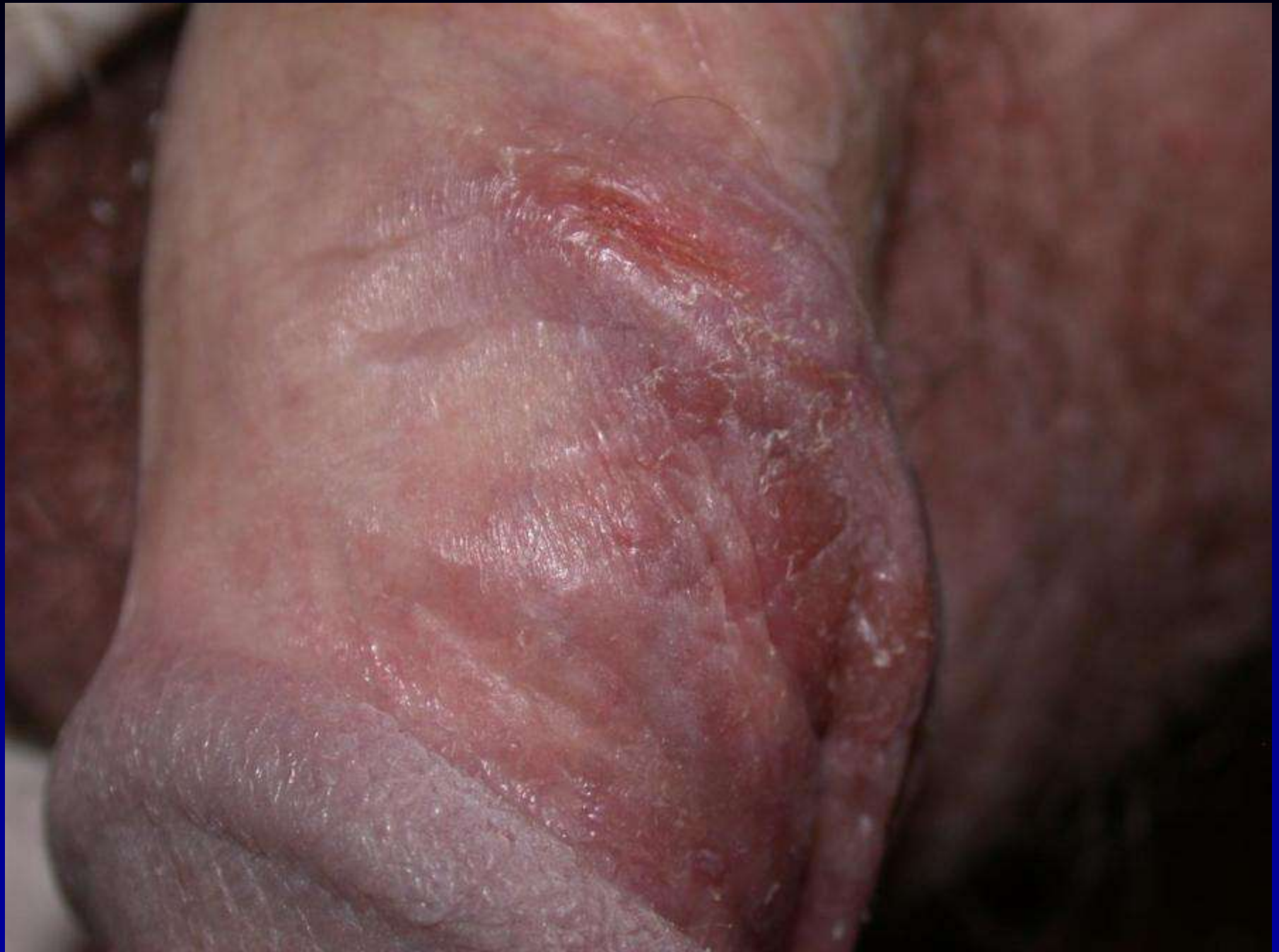




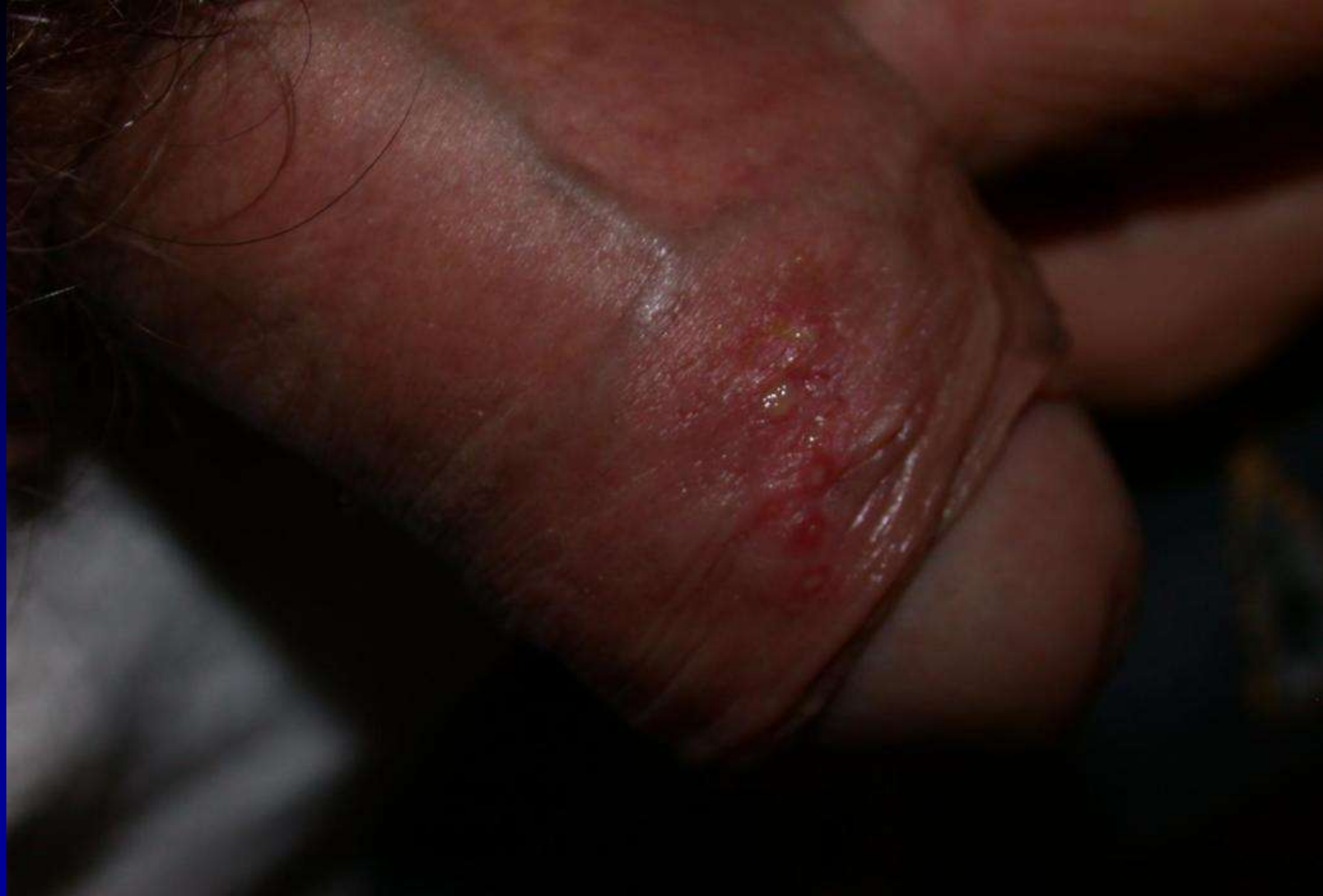












# HERPES ZOSTER









