

# LICHEN SCLEROSUS O SCLEROATROFICO

---

## *Varianti morfologiche*

■ LS vitiligoideo o discromico

■ LS eritematico

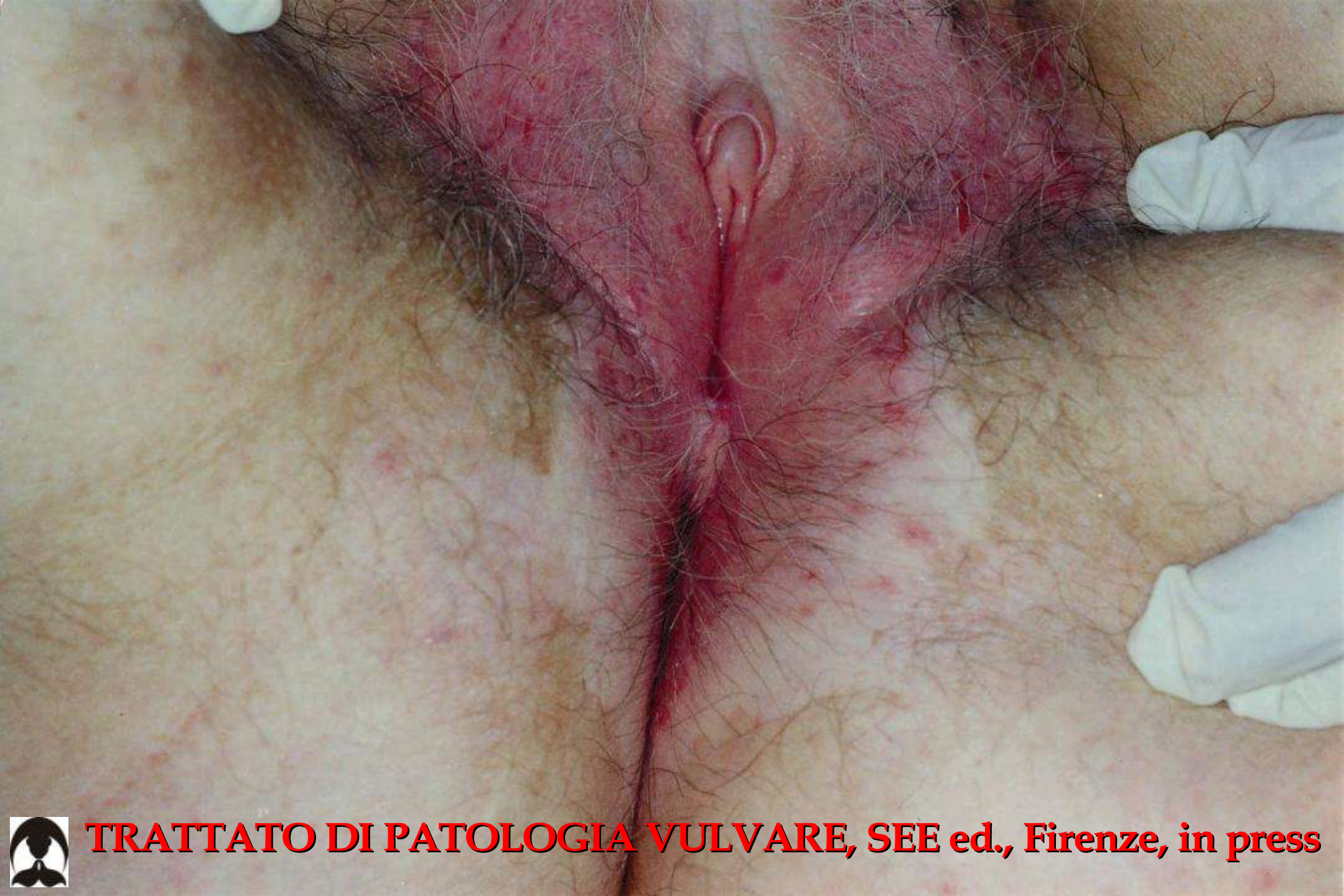■ LS ipertrofico

■ LS bolloso

■ LS forma xantelasmaidea

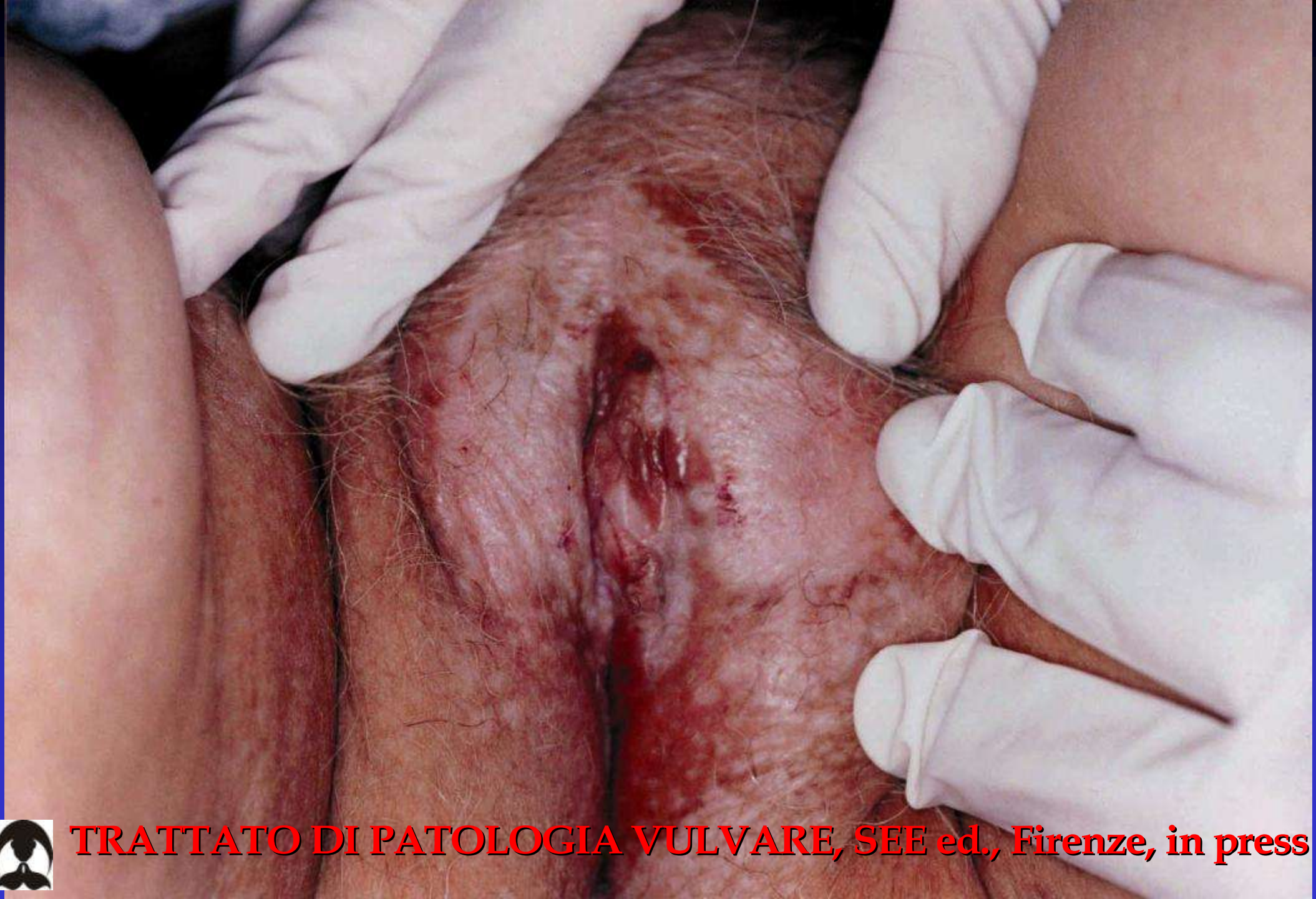■ LS forma ecchimotoica

---



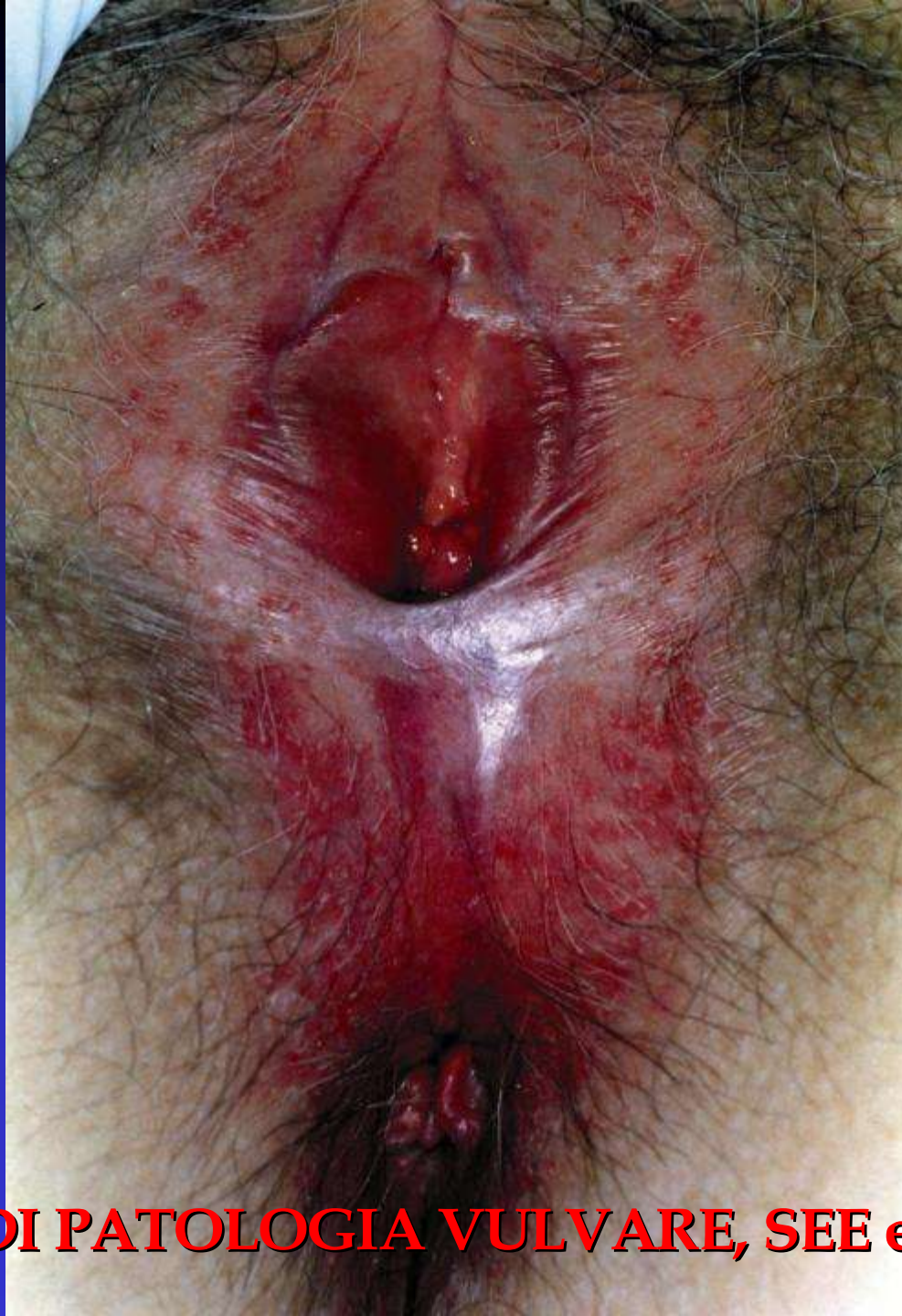**TRATTATO DI PATOLOGIA VULVARE, SEE ed., Firenze, in press**





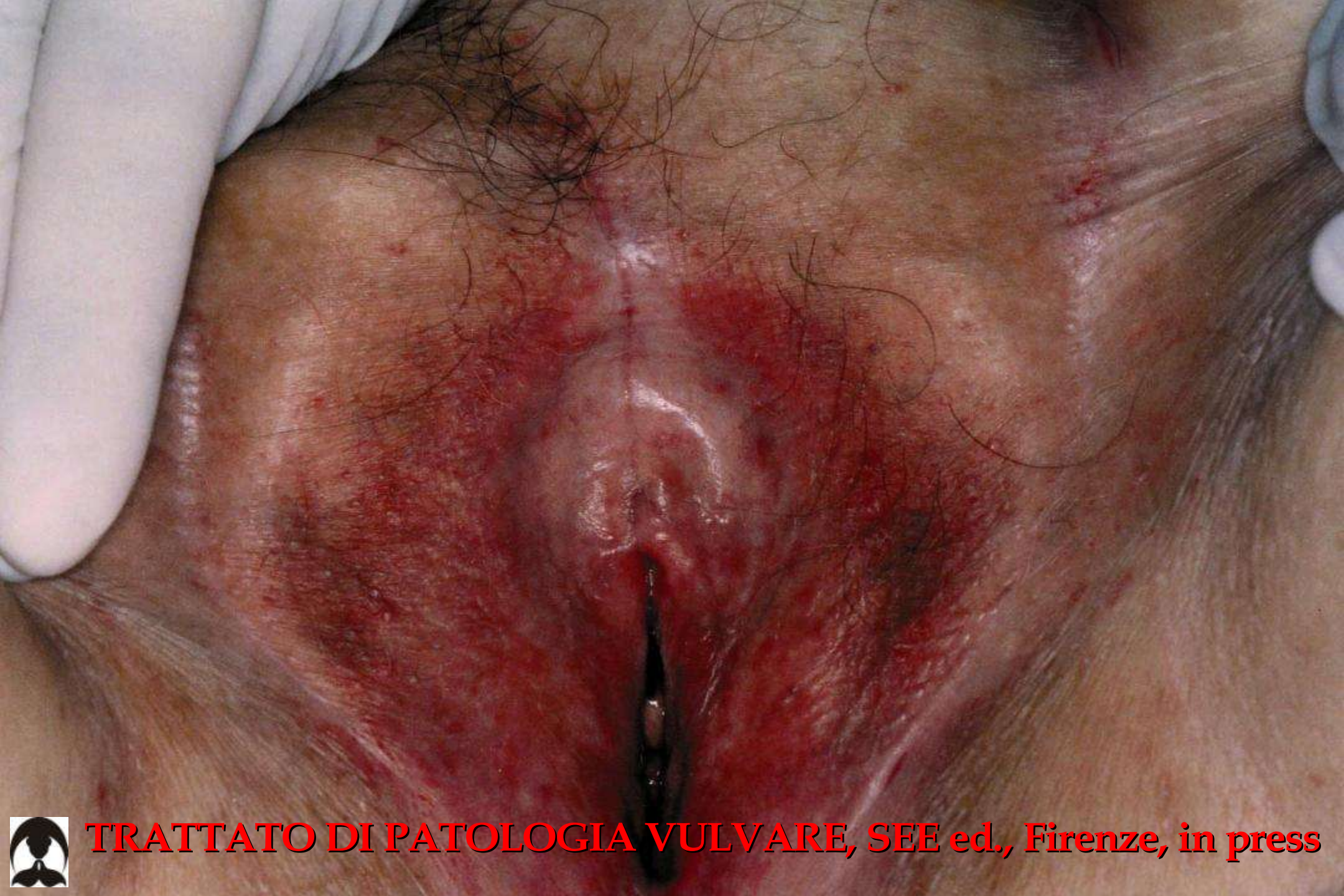**TRATTATO DI PATOLOGIA VULVARE, SEE ed., Firenze, in press**





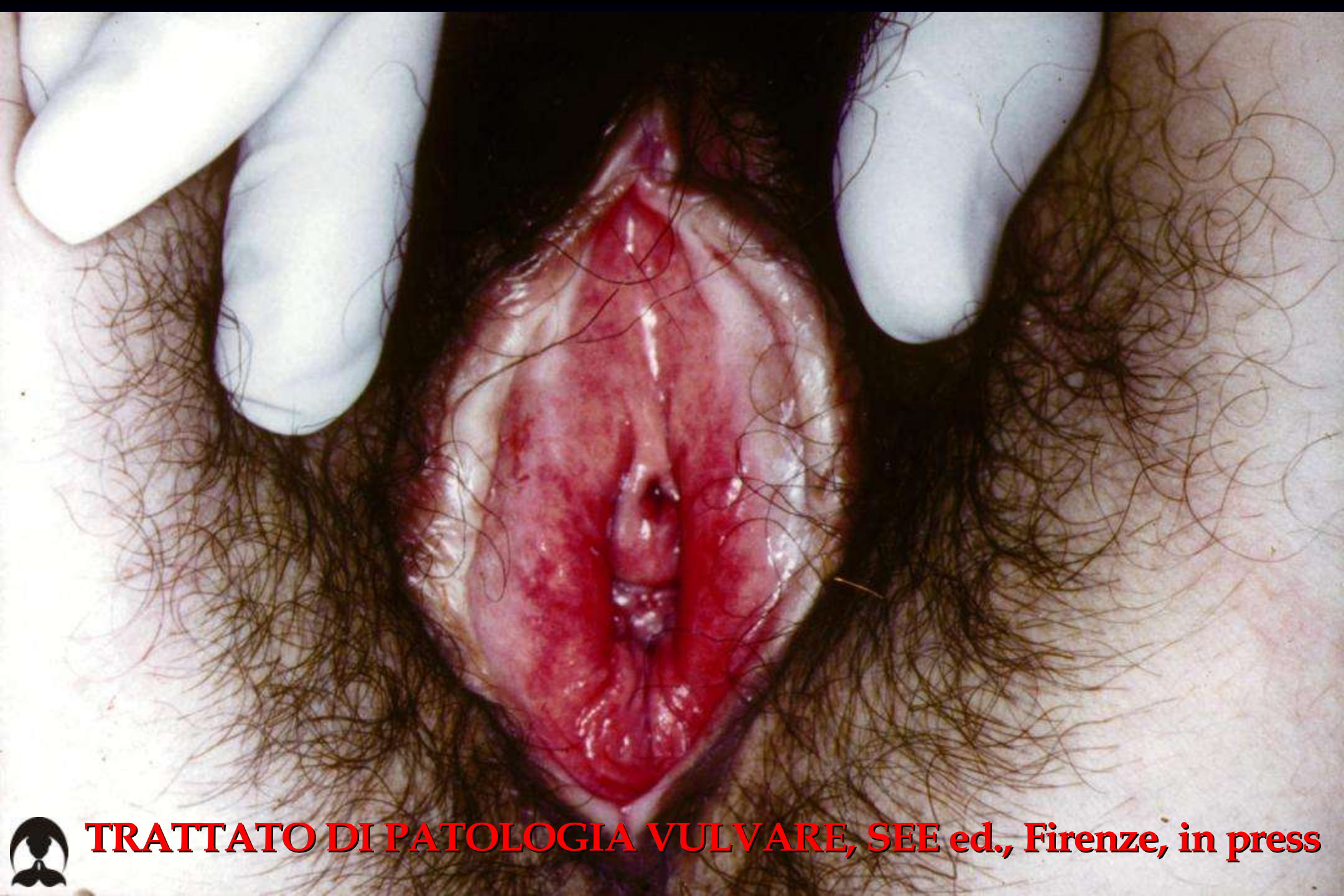**TRATTATO DI PATOLOGIA VULVARE, SEE ed., Firenze, in press**





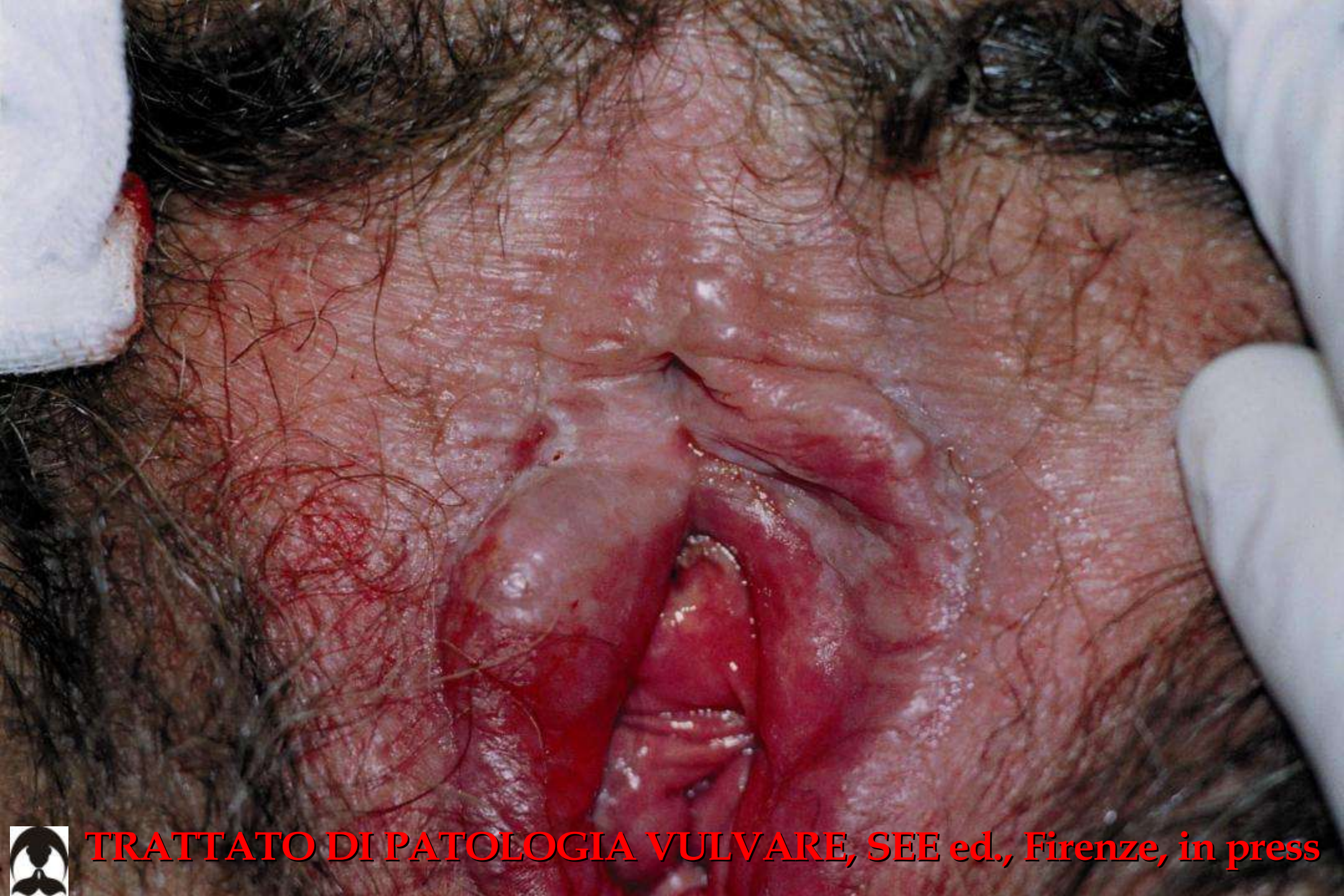**TRATTATO DI PATOLOGIA VULVARE, SEE ed., Firenze, in press**





**TRATTATO DI PATOLOGIA VULVARE, SEE ed., Firenze, in press**

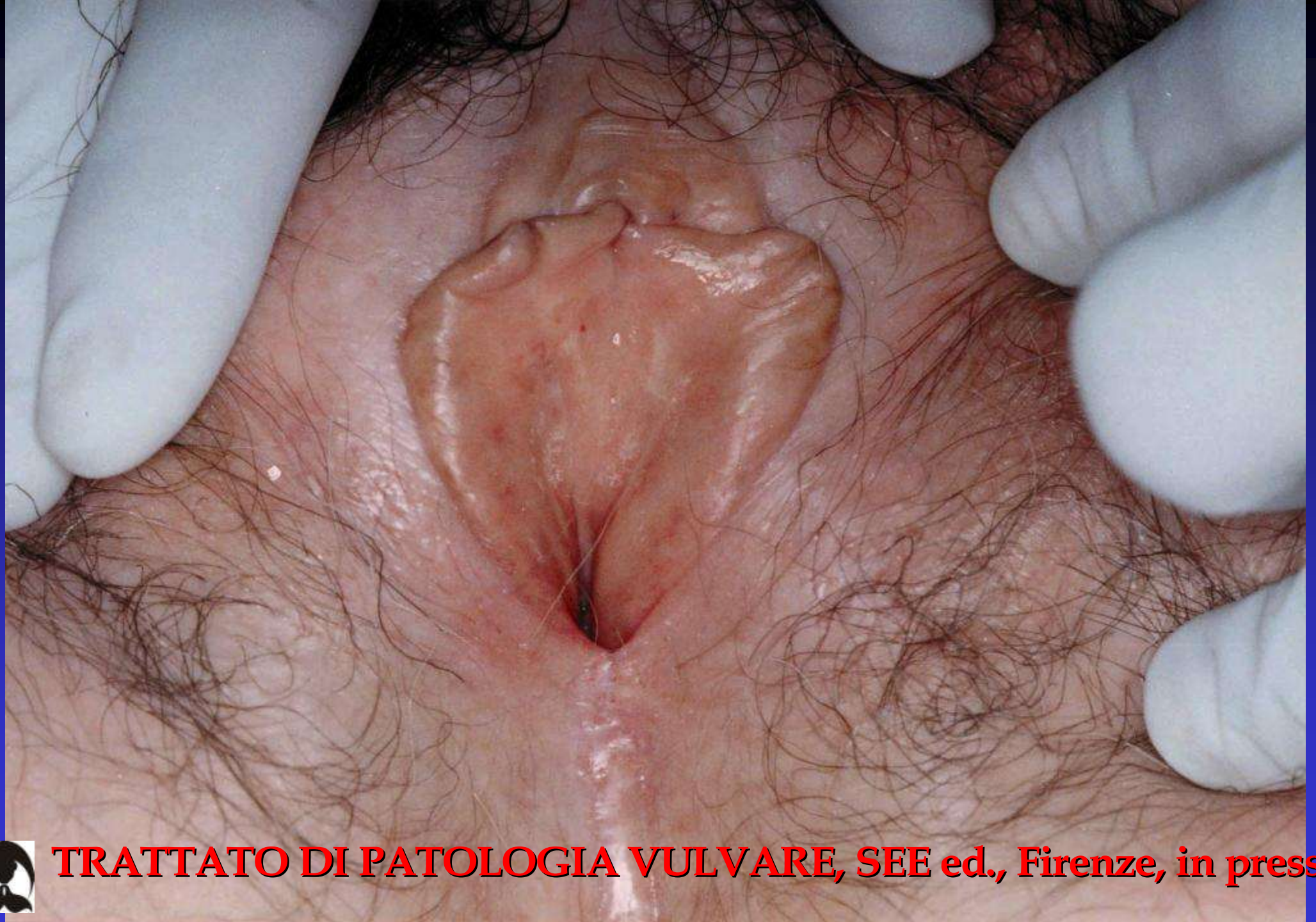



**TRATTATO DI PATOLOGIA VULVARE, SEE ed., Firenze, in press**



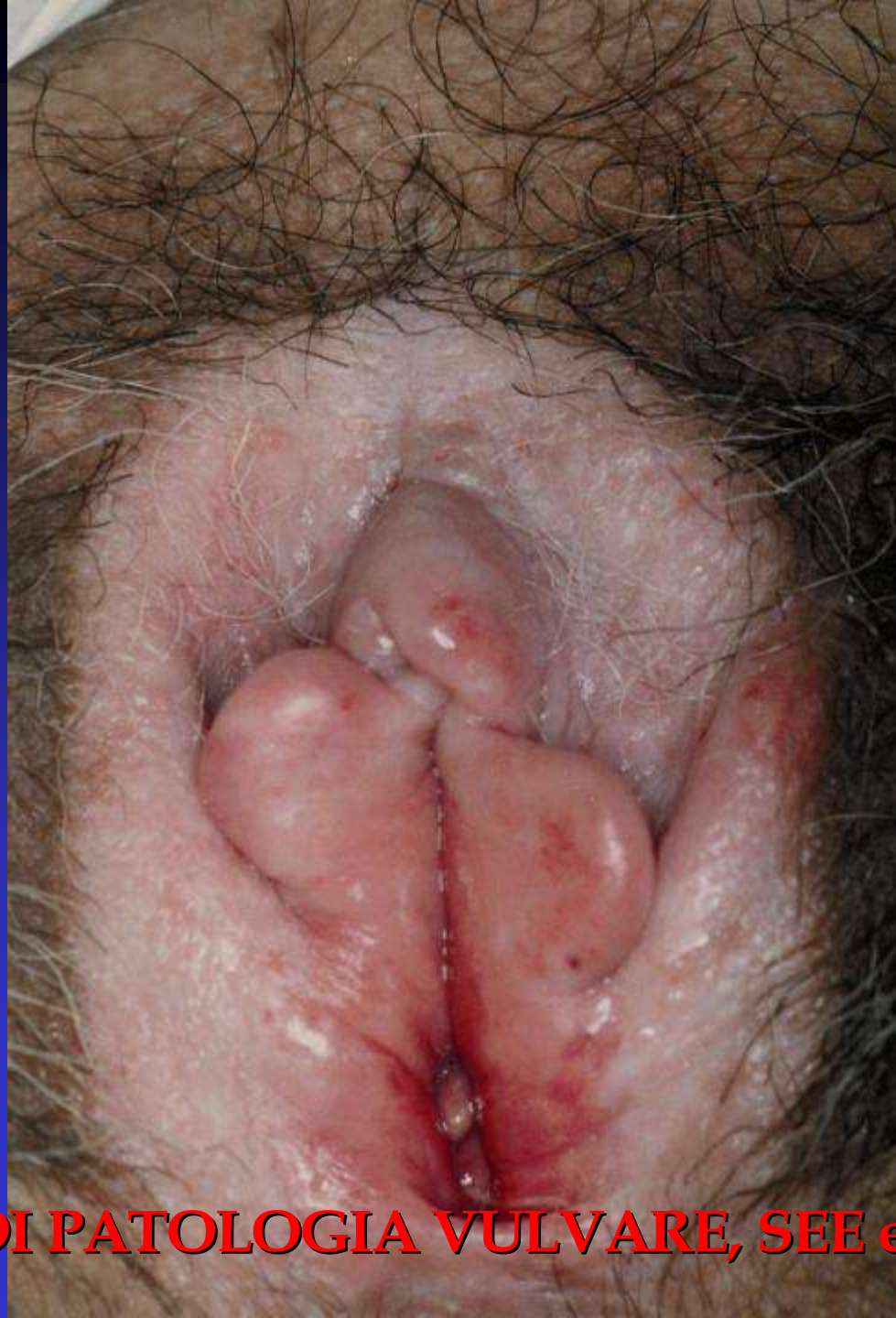



**TRATTATO DI PATOLOGIA VULVARE, SEE ed., Firenze, in press**



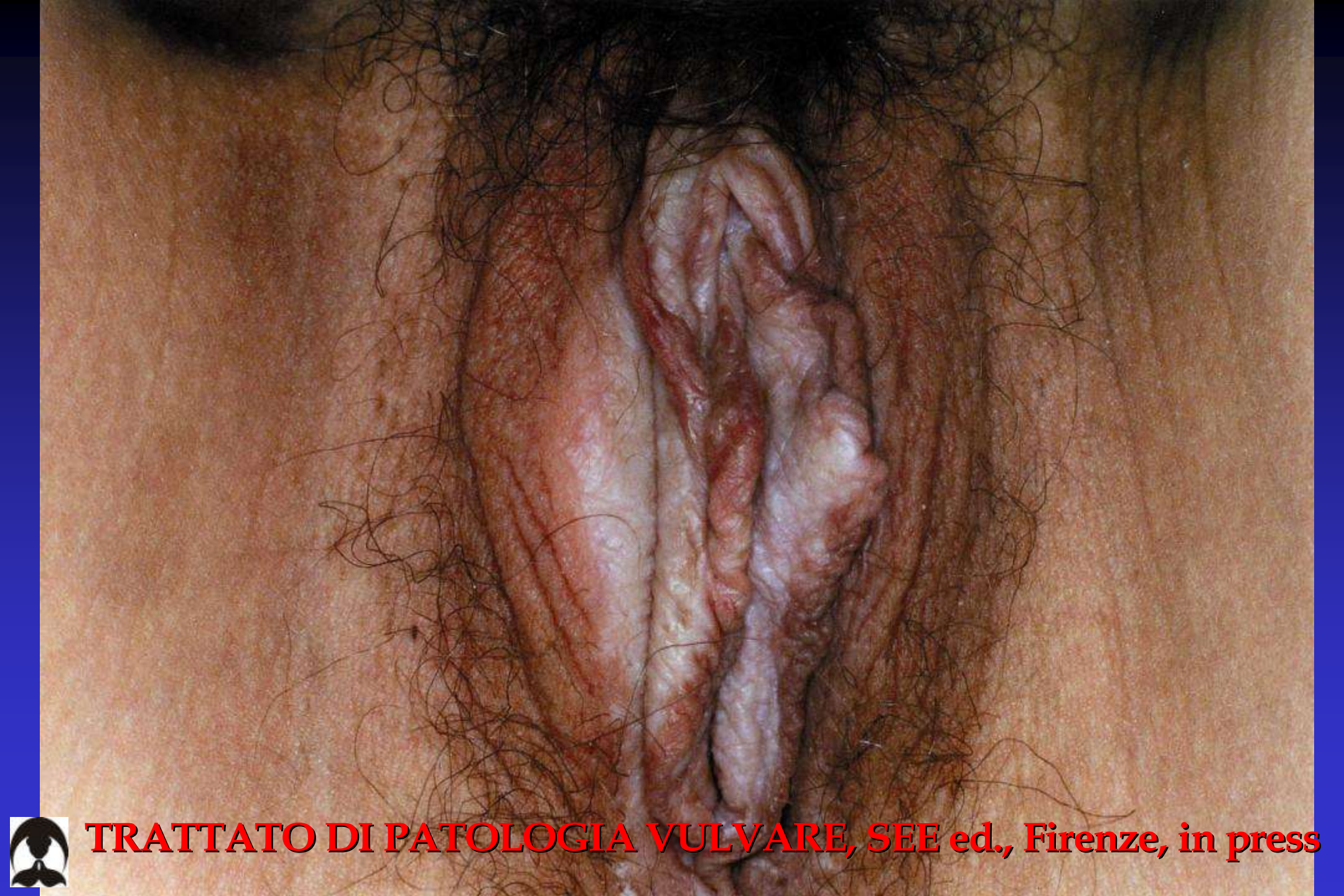



**TRATTATO DI PATOLOGIA VULVARE, SEE ed., Firenze, in press**



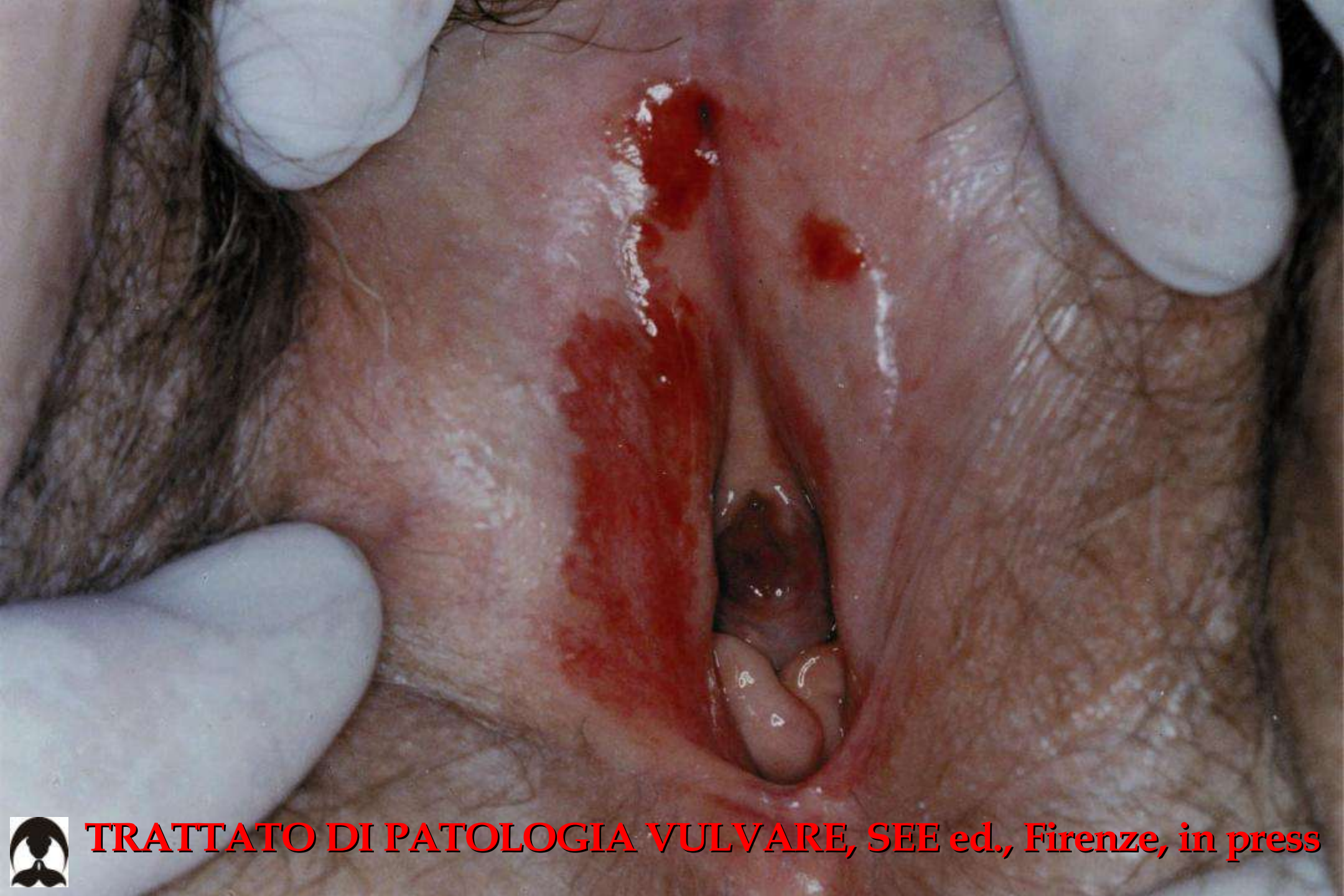



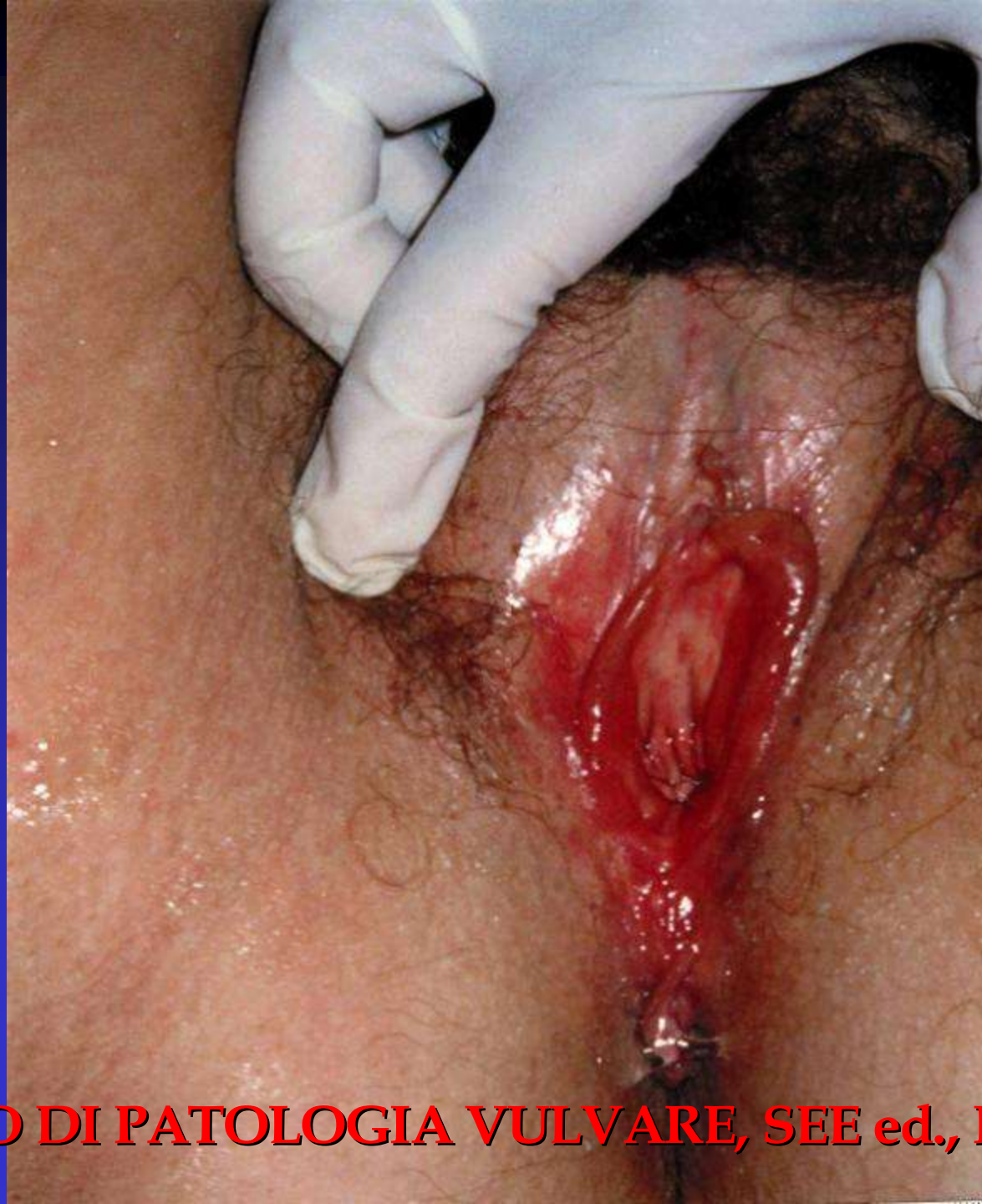**TRATTATO DI PATOLOGIA VULVARE, SEE ed., Firenze, in press**





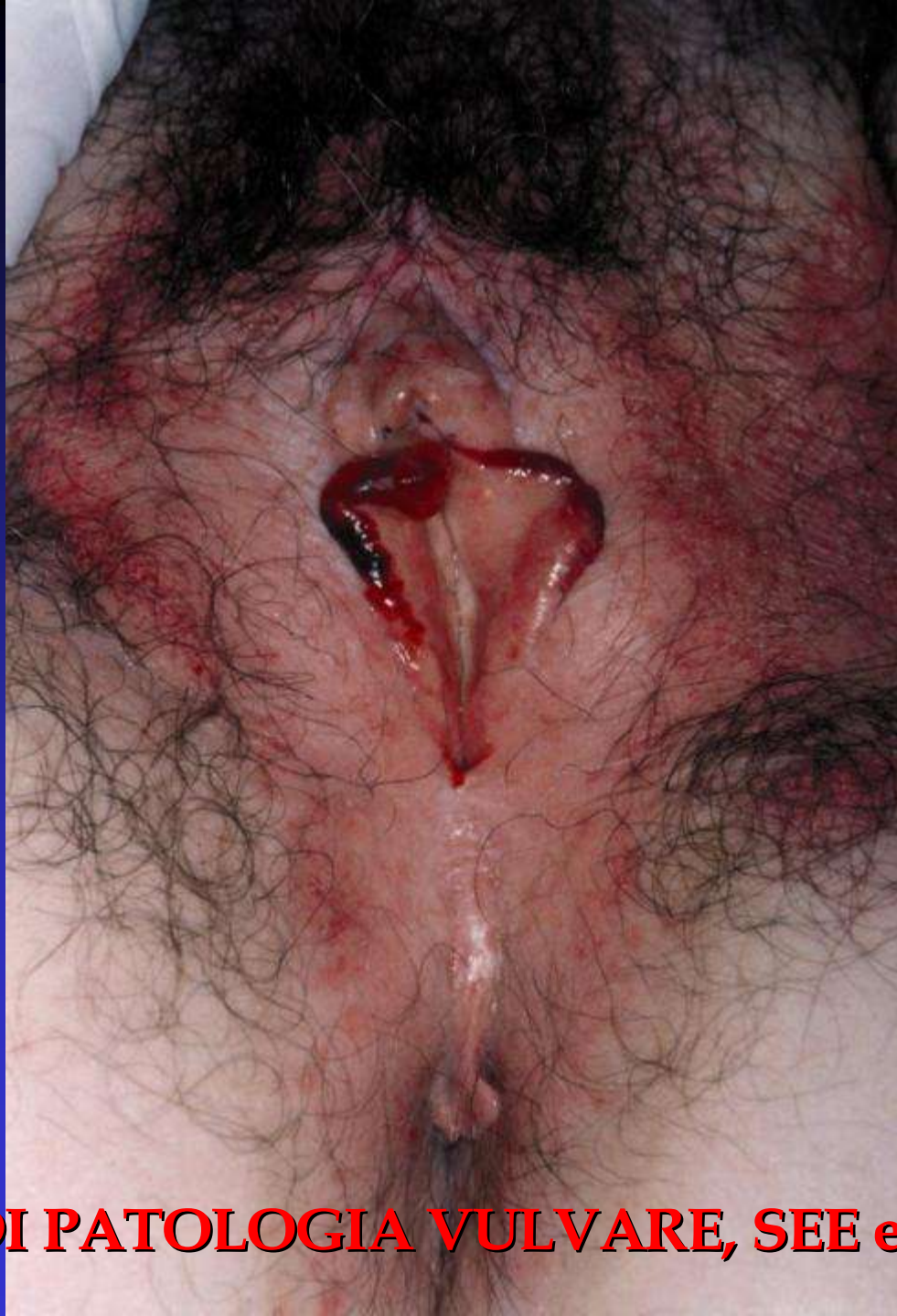





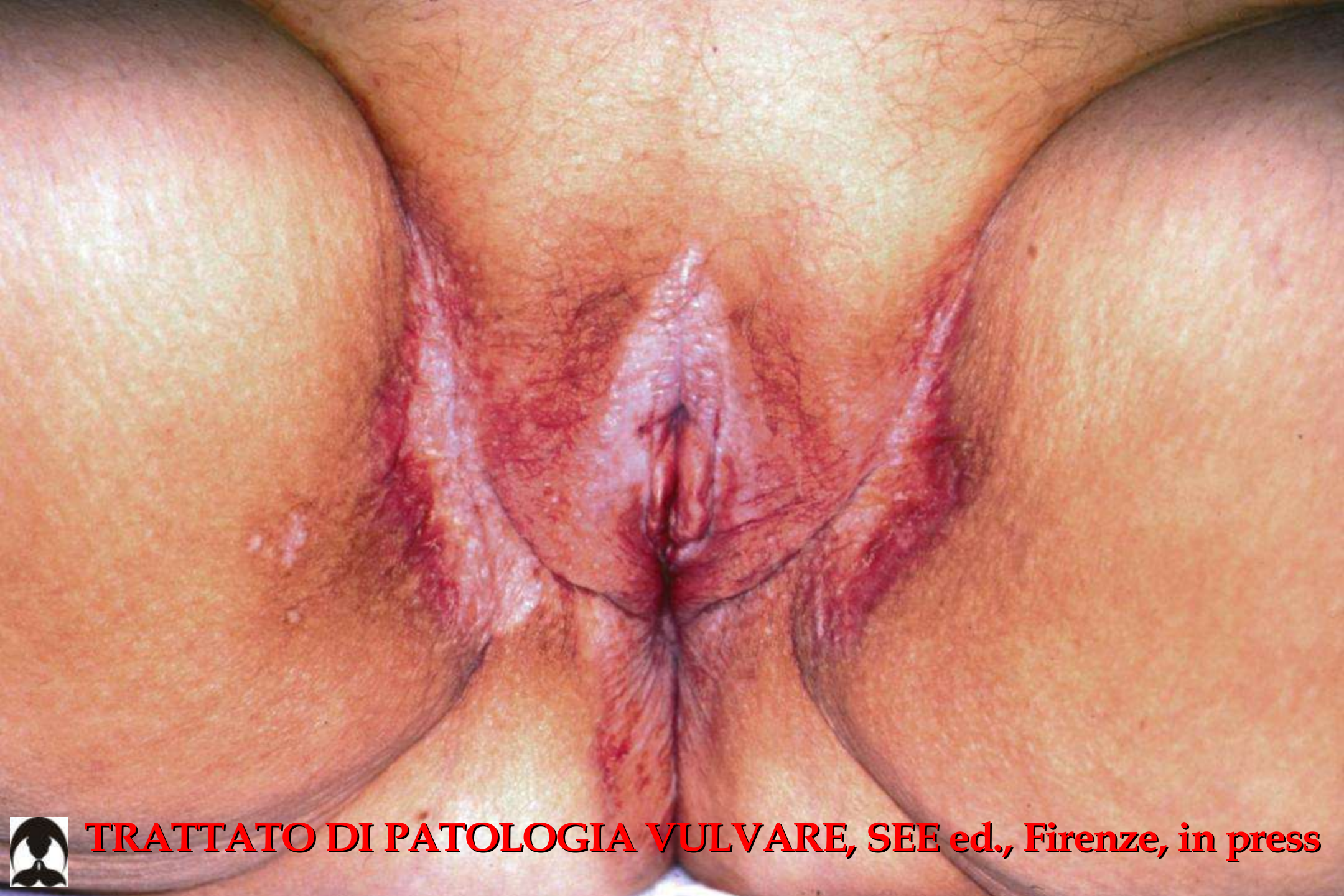**TRATTATO DI PATOLOGIA VULVARE, SEE ed., Firenze, in press**





**TRATTATO DI PATOLOGIA VULVARE, SEE ed., Firenze, in press**

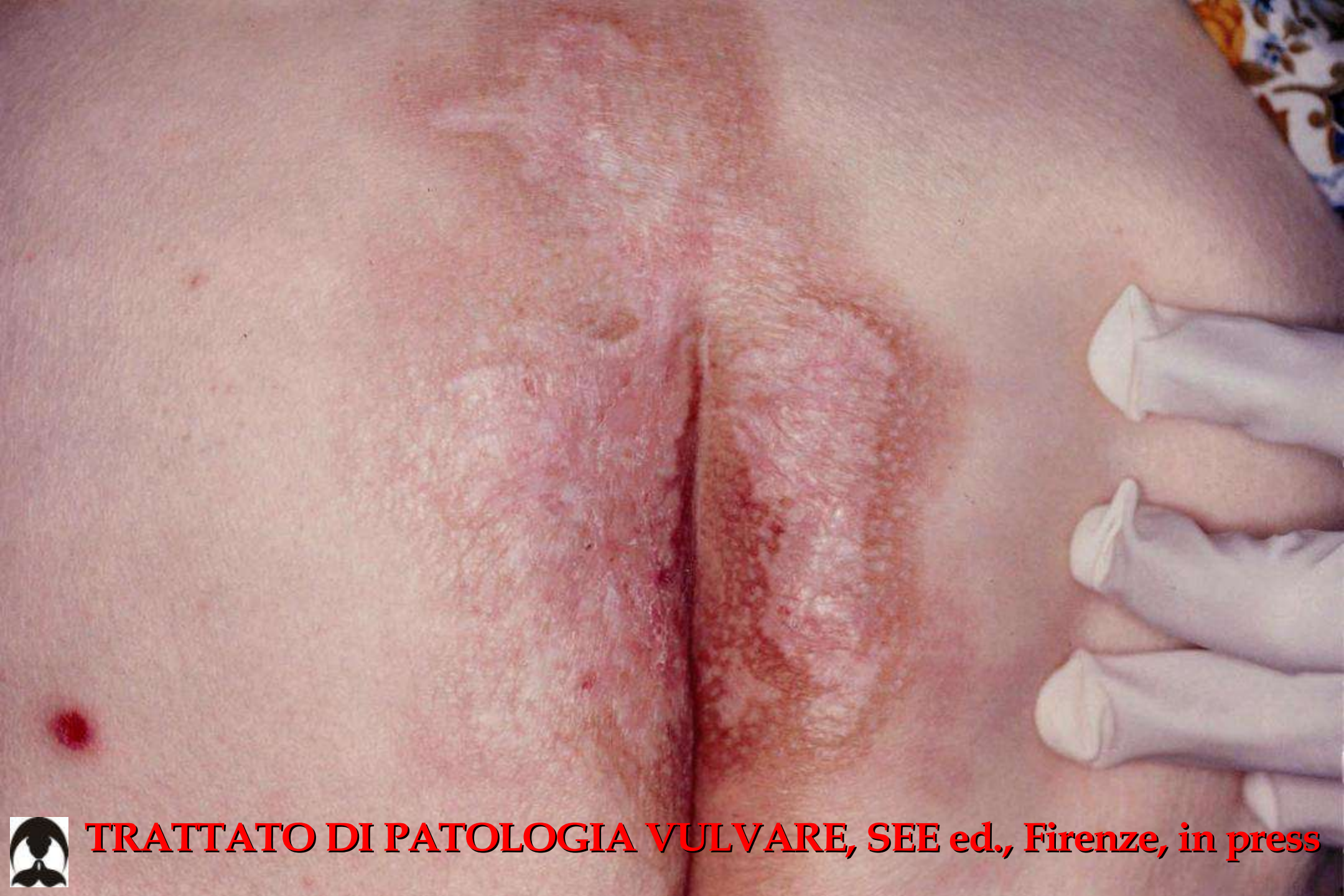



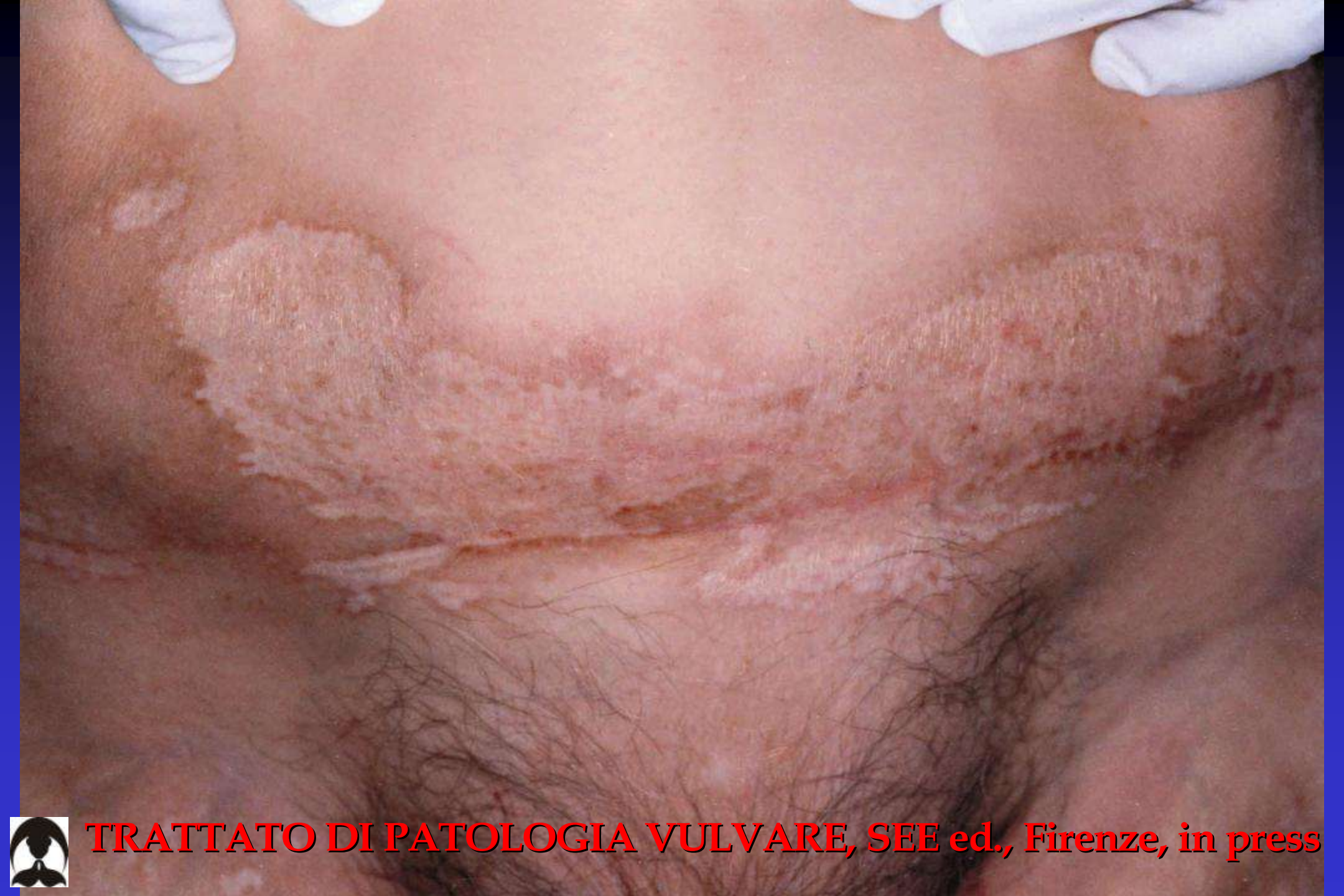**TRATTATO DI PATOLOGIA VULVARE, SEE ed., Firenze, in press**





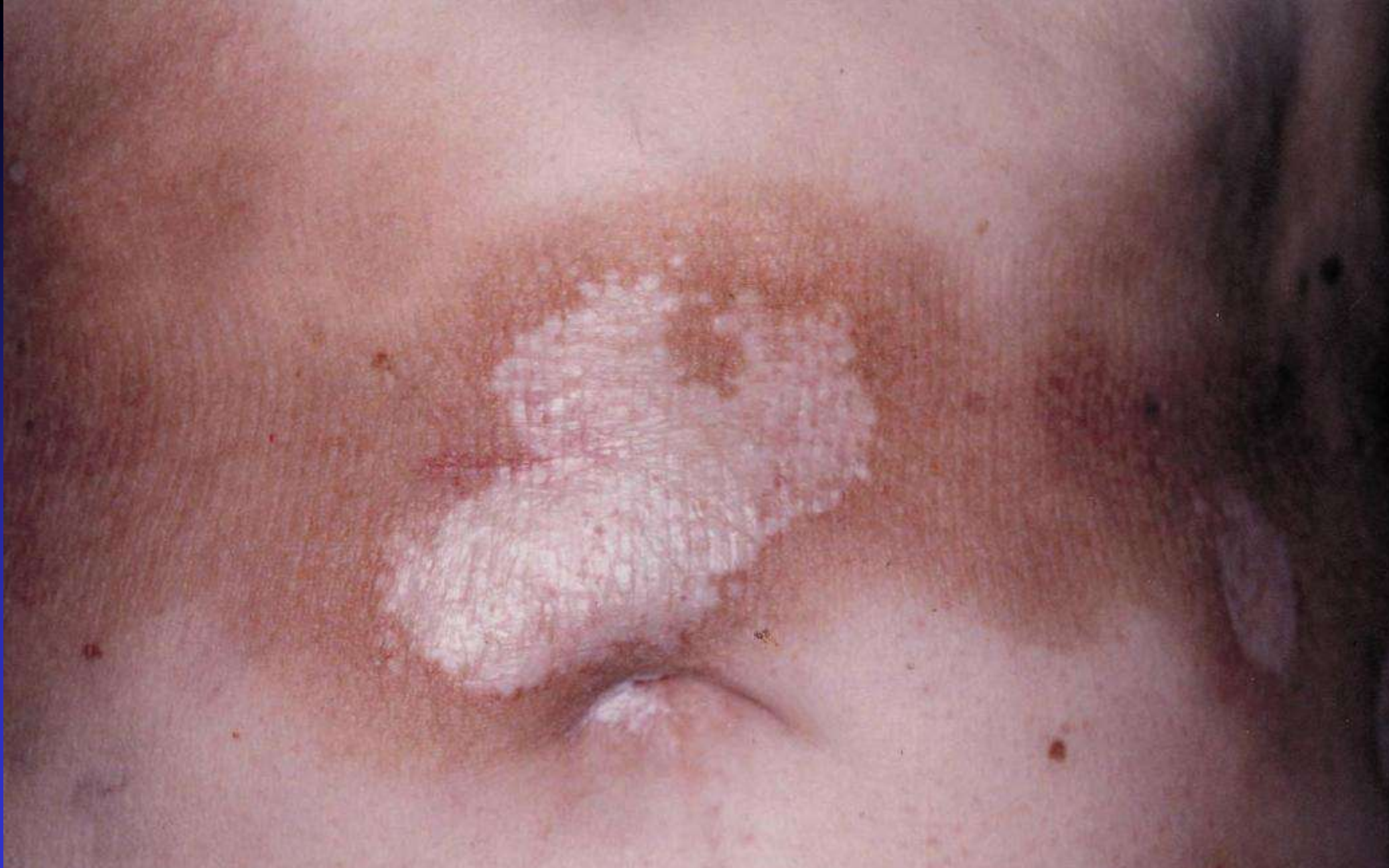





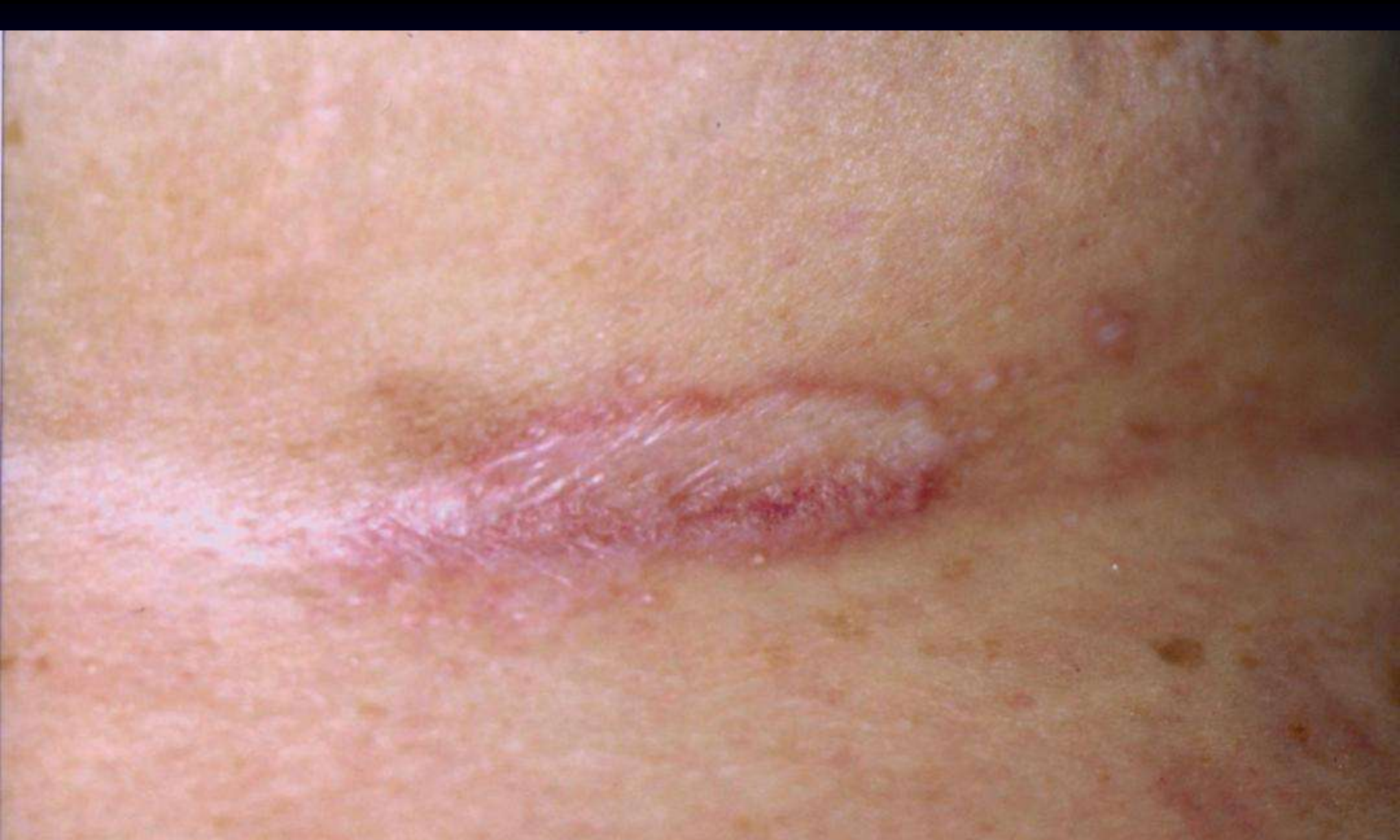**TRATTATO DI PATOLOGIA VULVARE, SEE ed., Firenze, in press**





**TRATTATO DI PATOLOGIA VULVARE, SEE ed., Firenze, in press**





**TRATTATO DI PATOLOGIA VULVARE, SEE ed., Firenze, in press**



# LICHEN SCLEROSUS O SCLEROATROFICO

---

## *Complicanze*

Sovrainfezioni

Lesioni ragadiformi persistenti

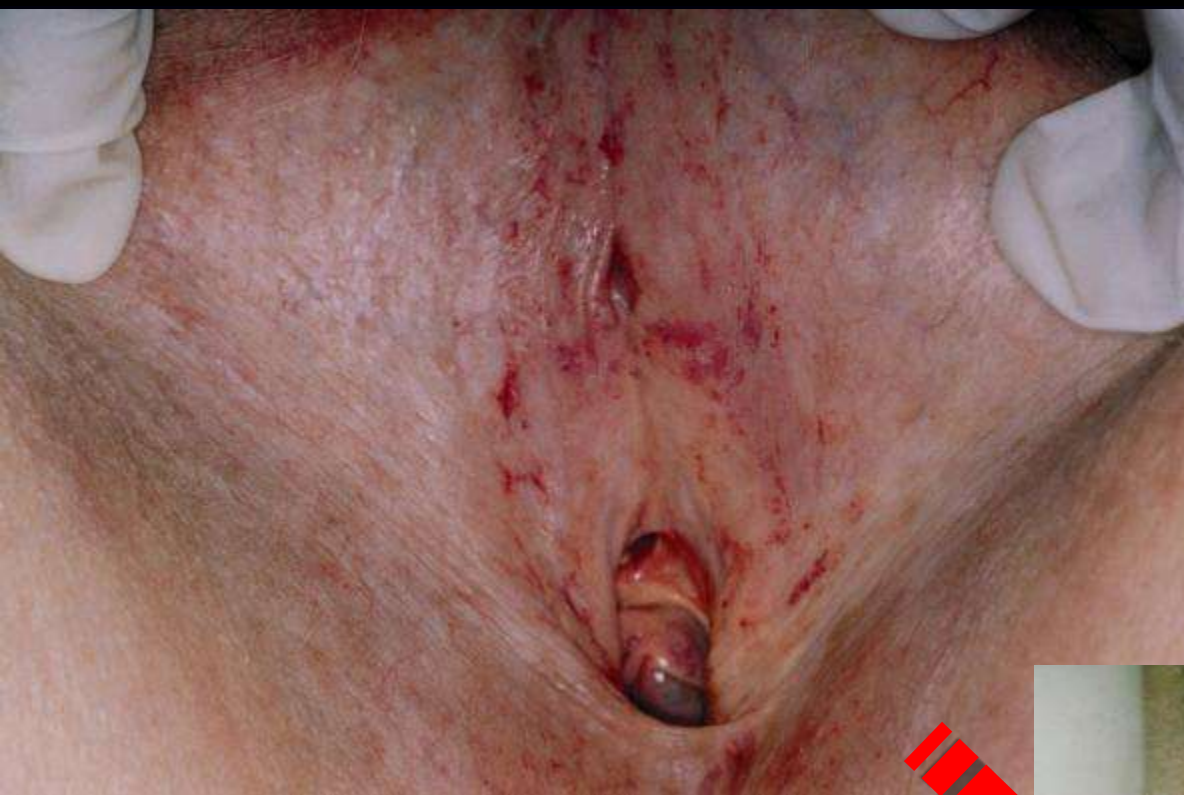Stenosi vulvare

Trasformazione neoplastica

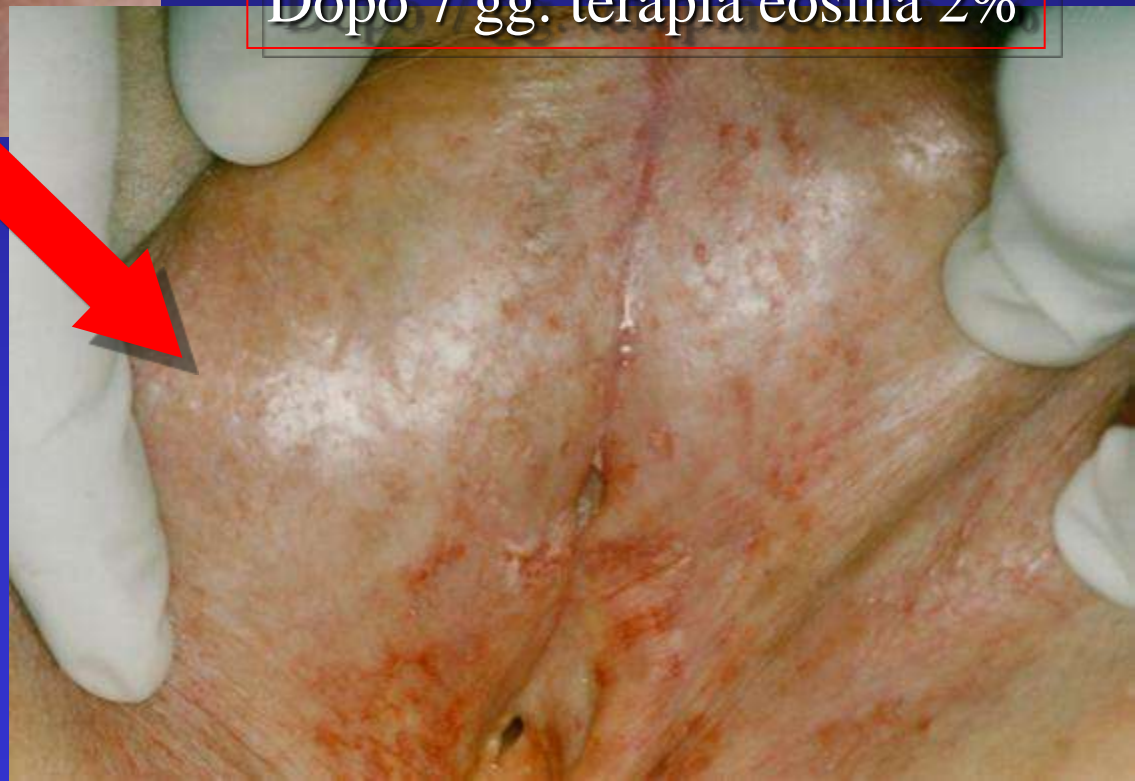
---

---

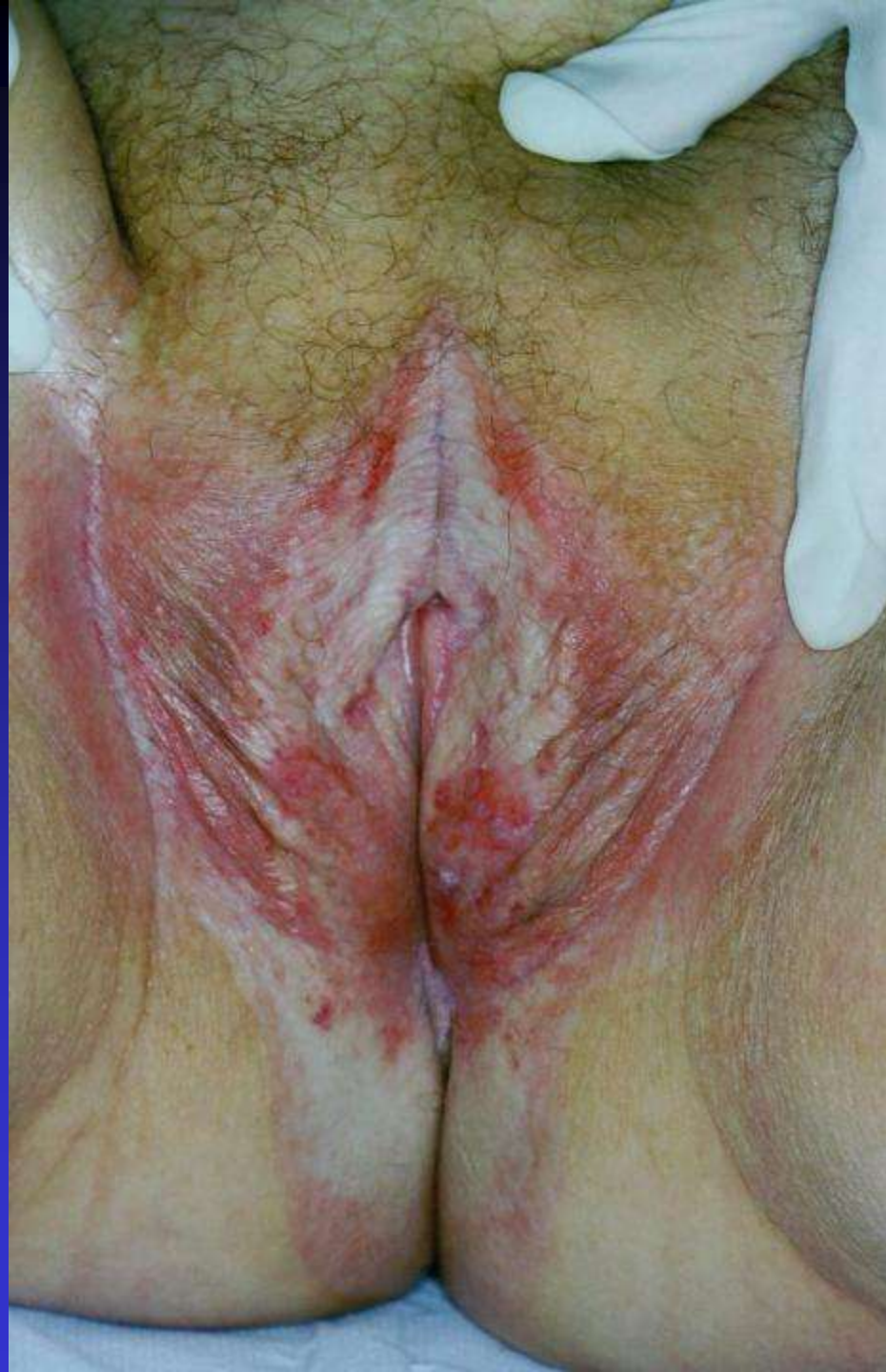



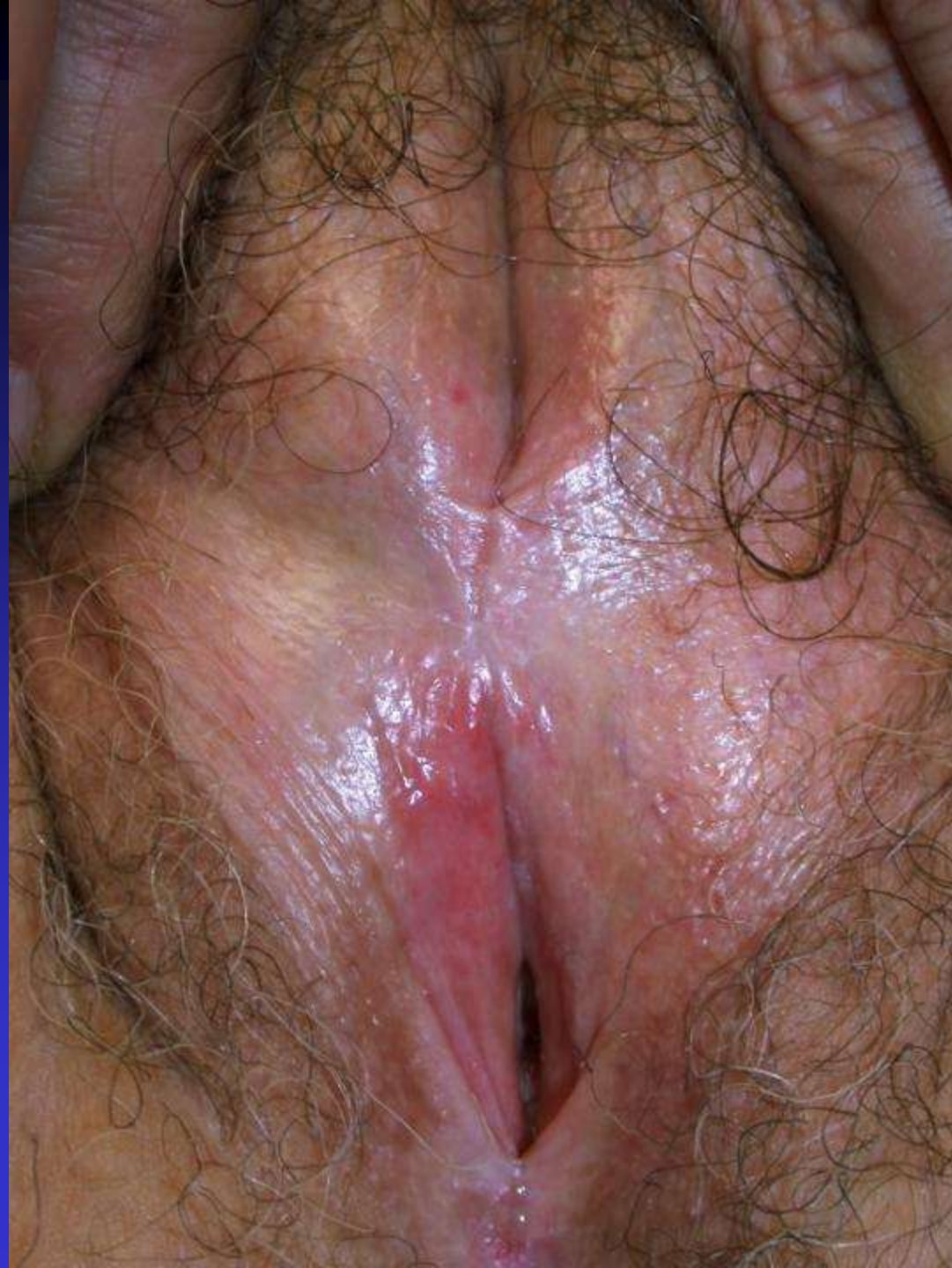Dopo 7 gg. terapia eosina 2%



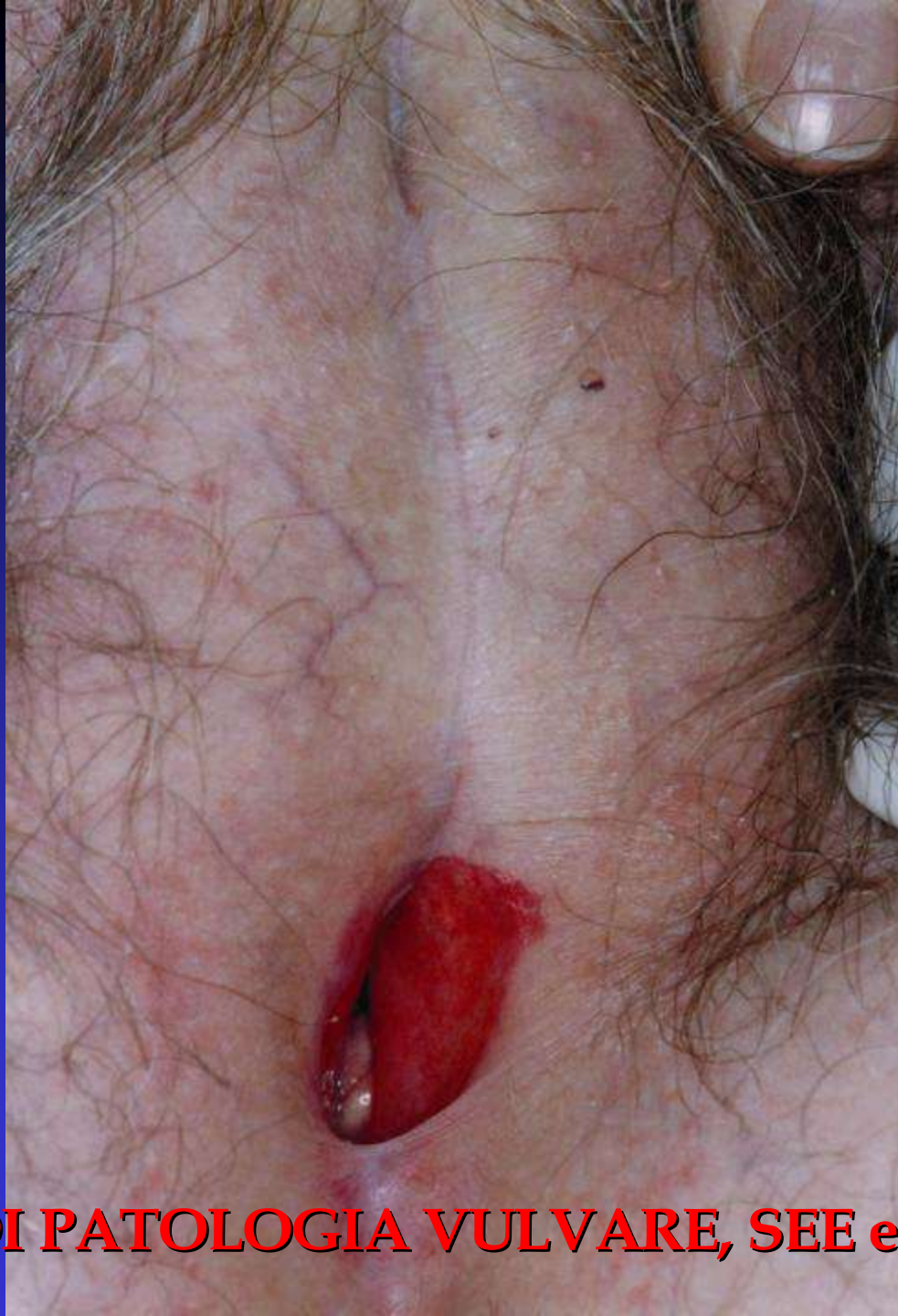






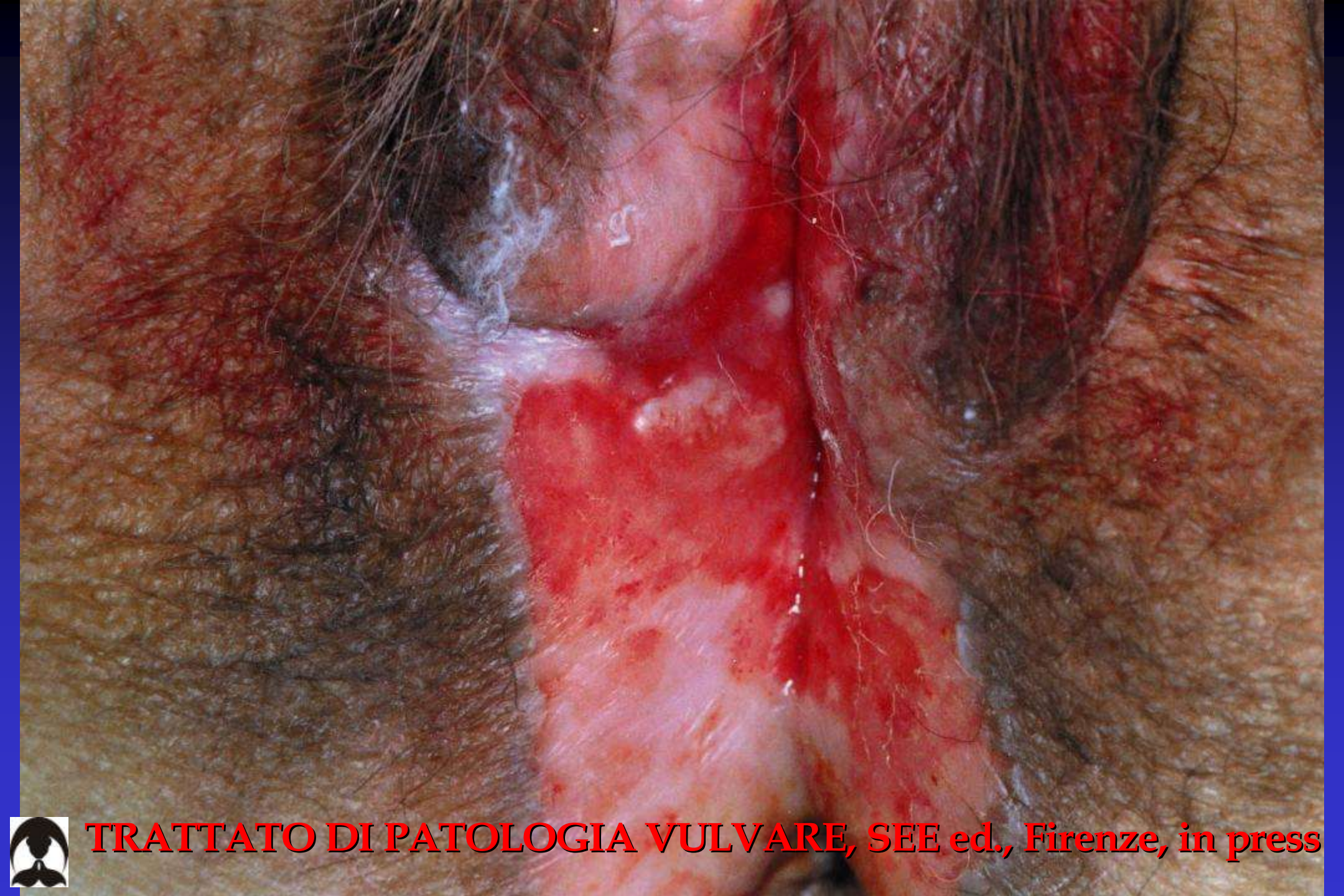




**TRATTATO DI PATOLOGIA VULVARE, SEE ed., Firenze, in press**

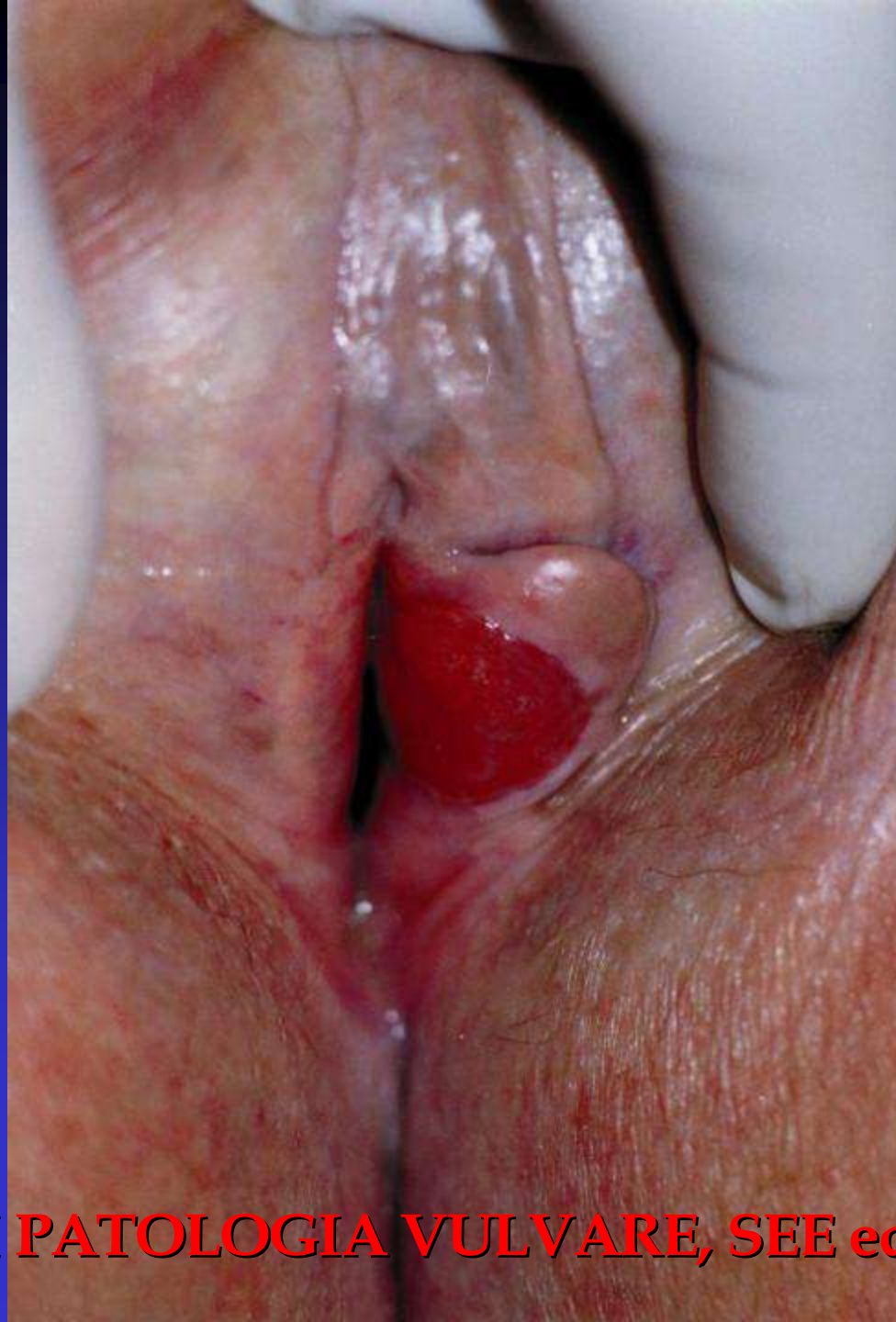



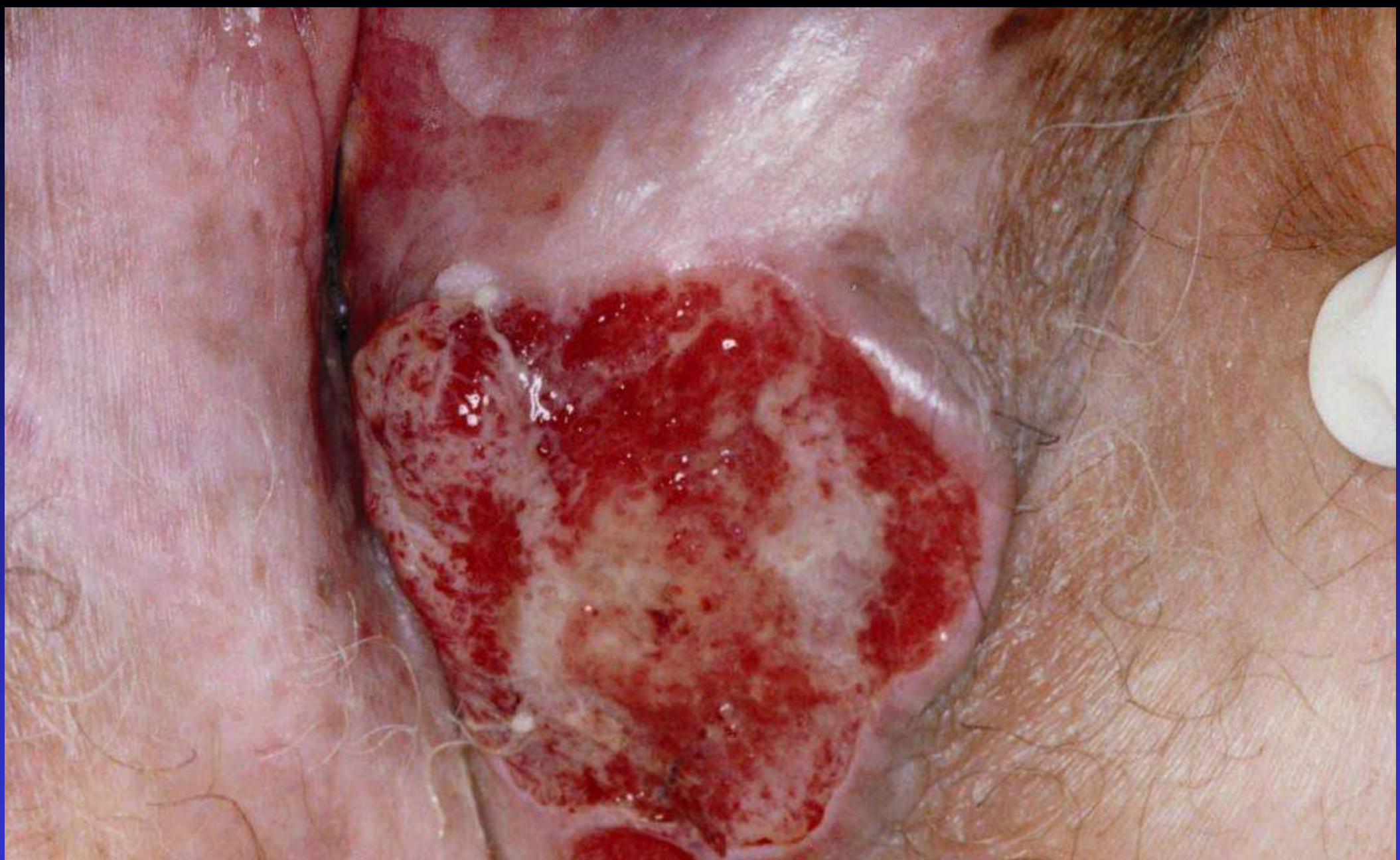**TRATTATO DI PATOLOGIA VULVARE, SEE ed., Firenze, in press**





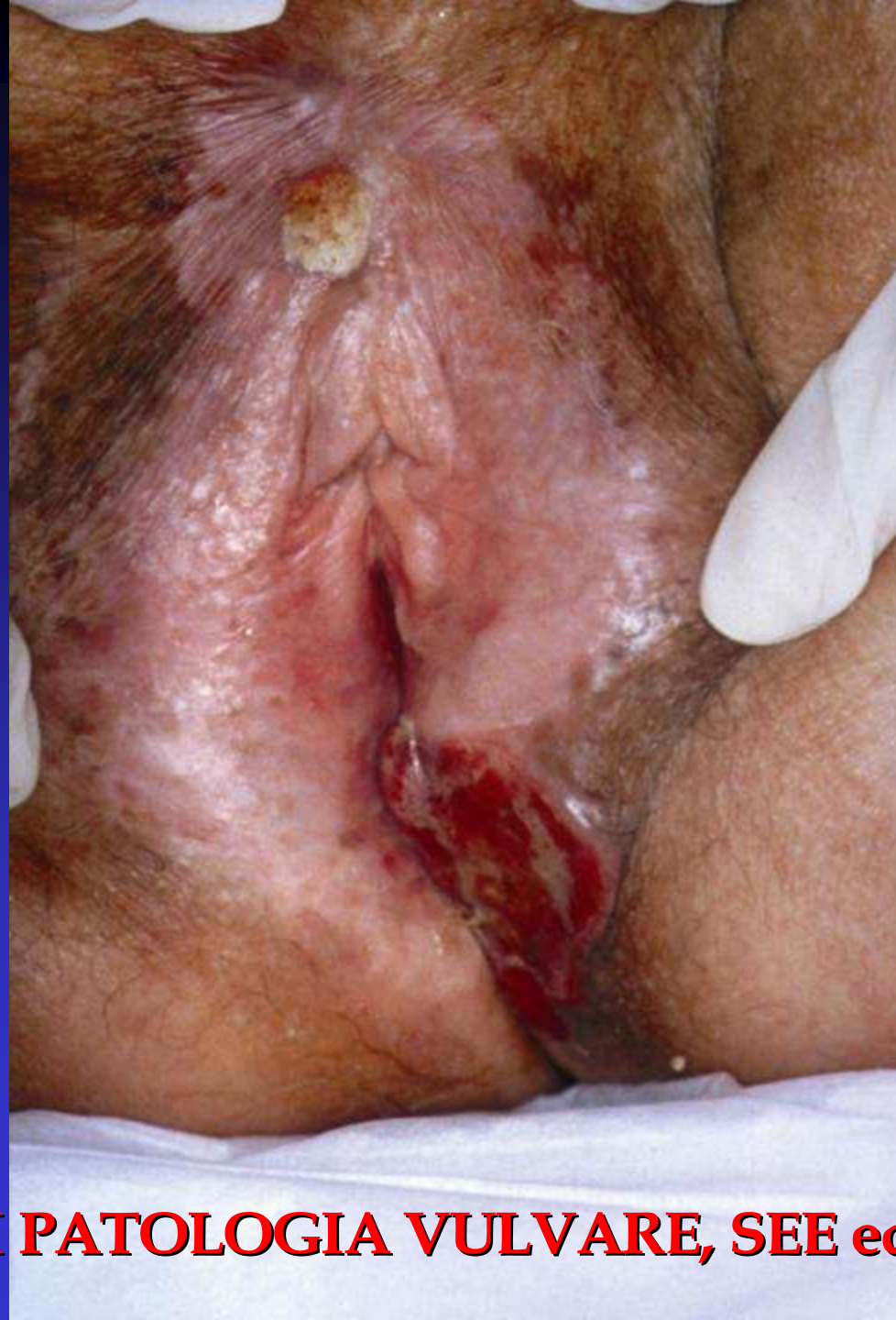





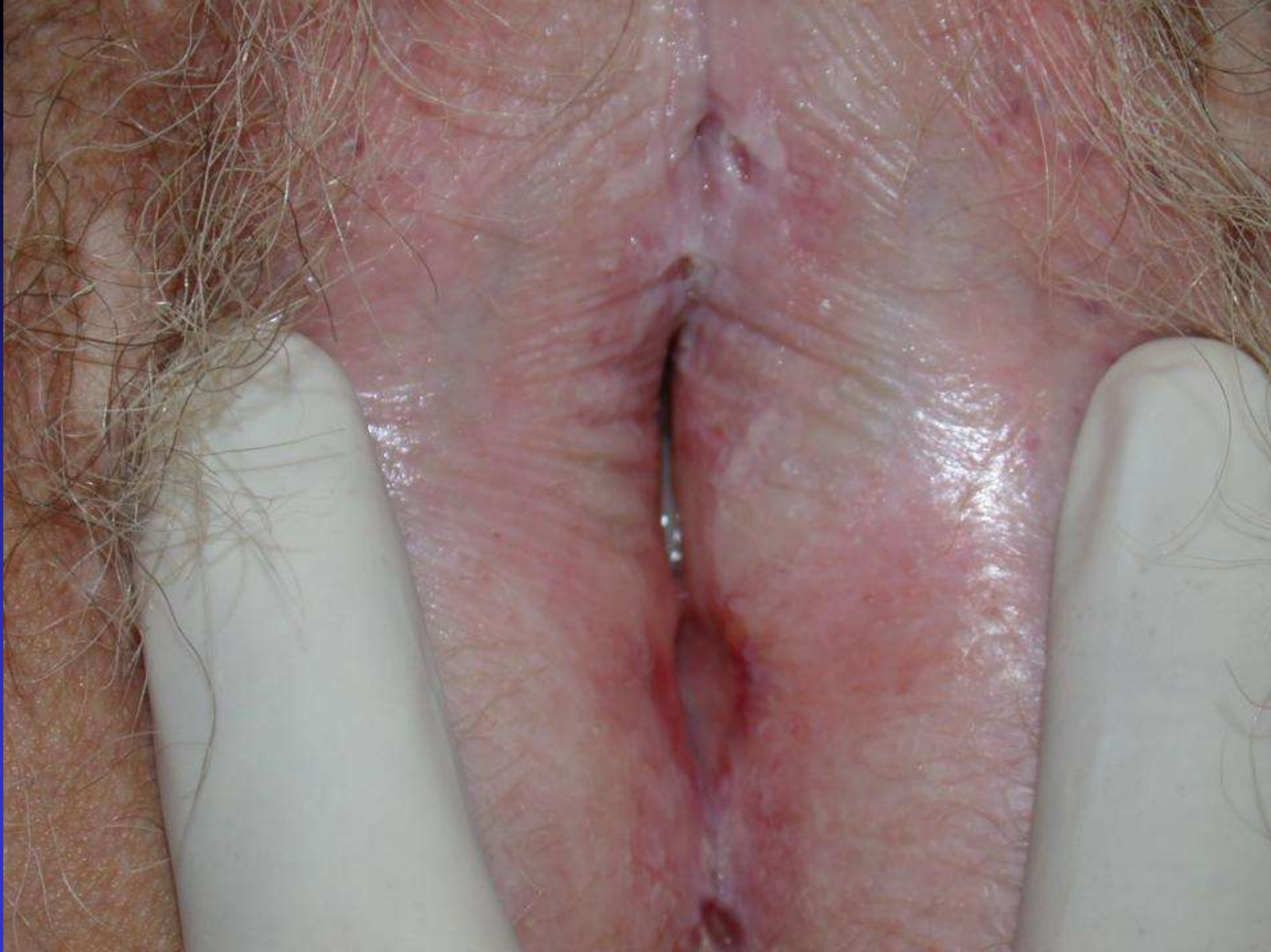**TRATTATO DI PATOLOGIA VULVARE, SEE ed., Firenze, in press**



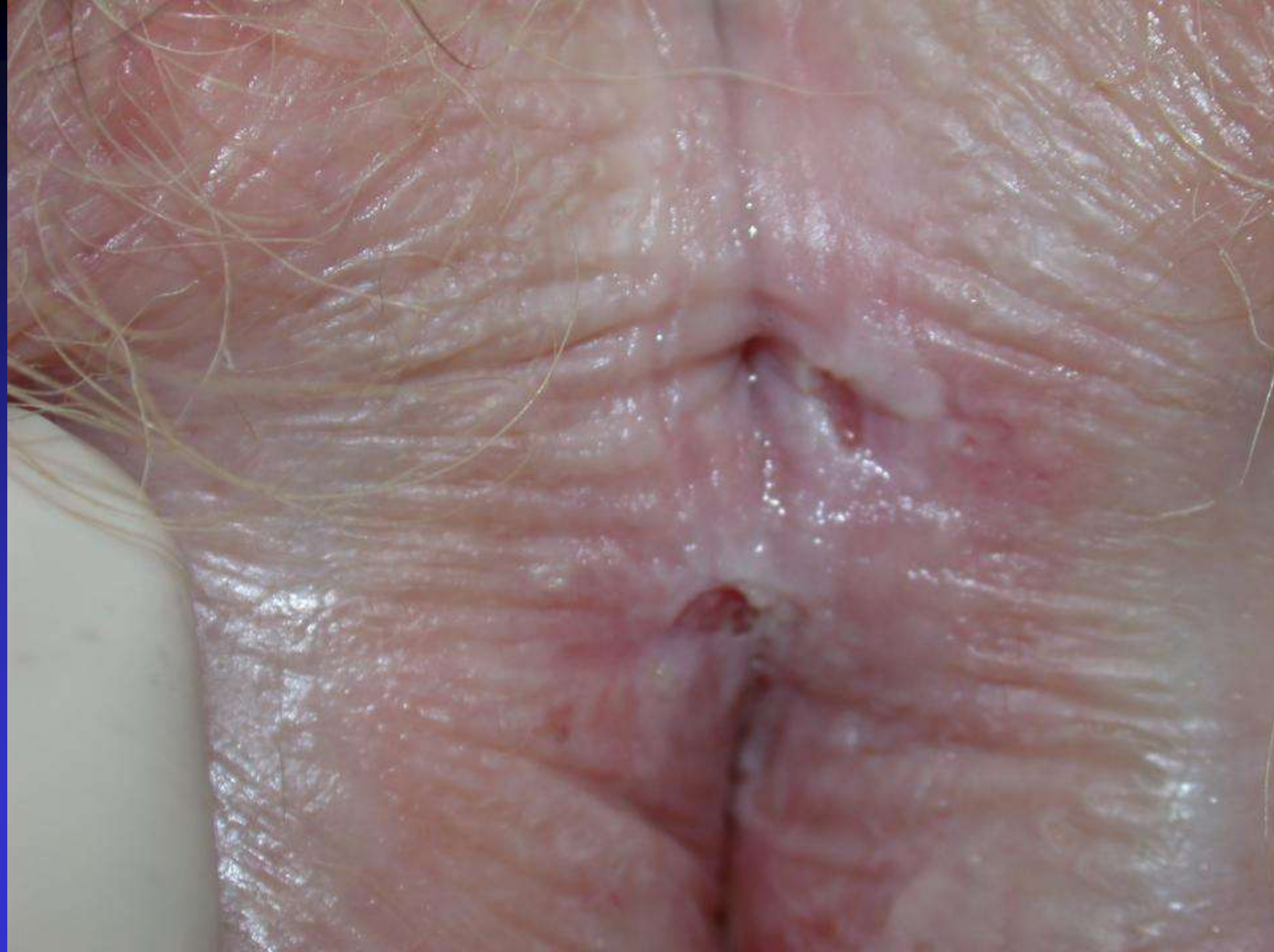

**TRATTATO DI PATOLOGIA VULVARE, SEE ed., Firenze, in press**











# LICHEN SCLEROSUS O SCLEROATROFICO

---

## *Diagnosi differenziale*

Lichen simplex cronico

Lichen ruber planus

Vitiligine

Atrofia senile

Violenza sessuale



# Lichen sclerosus vs Vitiligine



## Vitiligine

Consistenza

morbida

Superficie

liscia

Limiti

netti

Depigmen-  
tazione

intensa

## Lichen Sclerosus vitiligoideo

rigida

rugosa

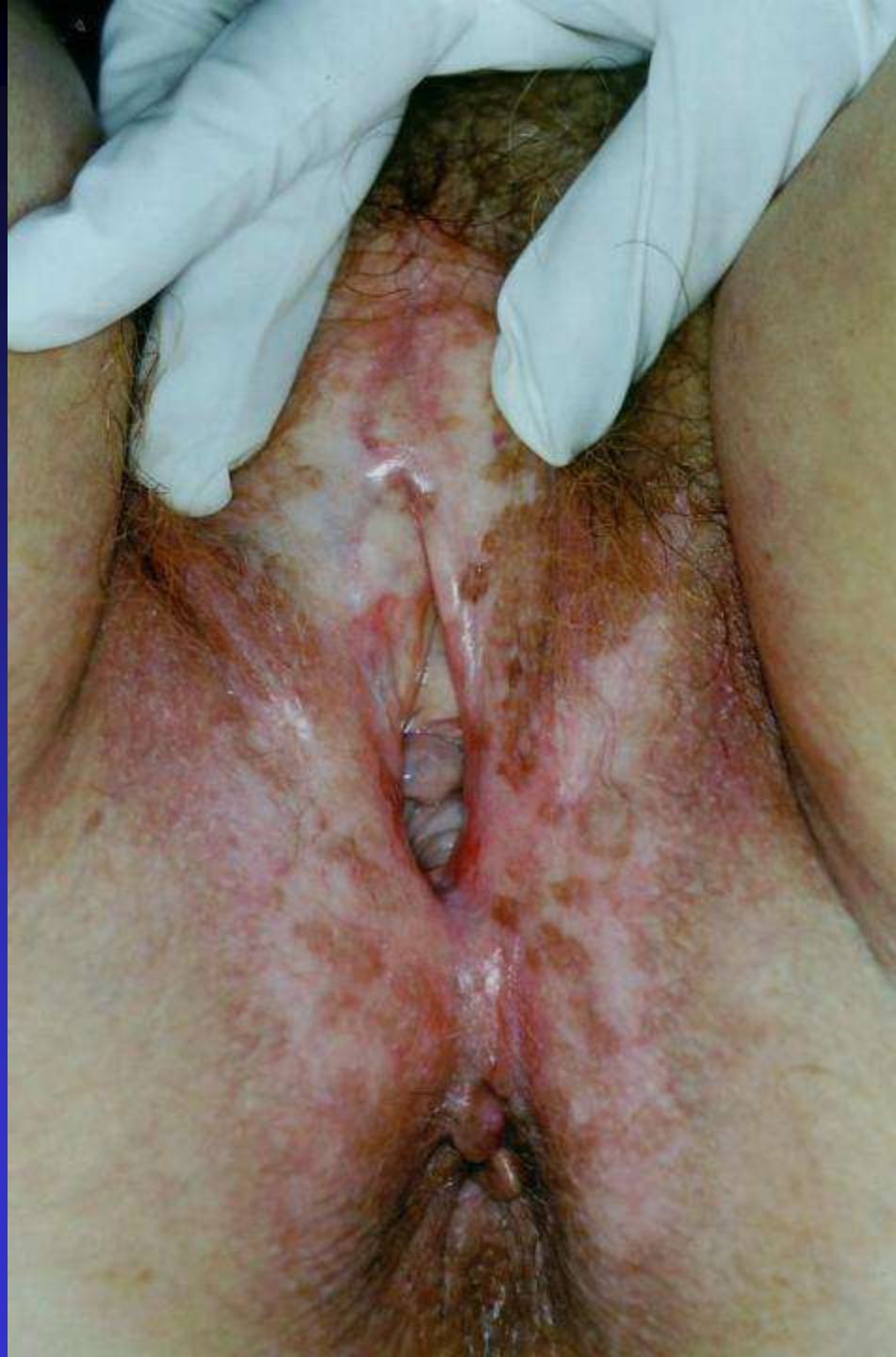sfumati

lieve

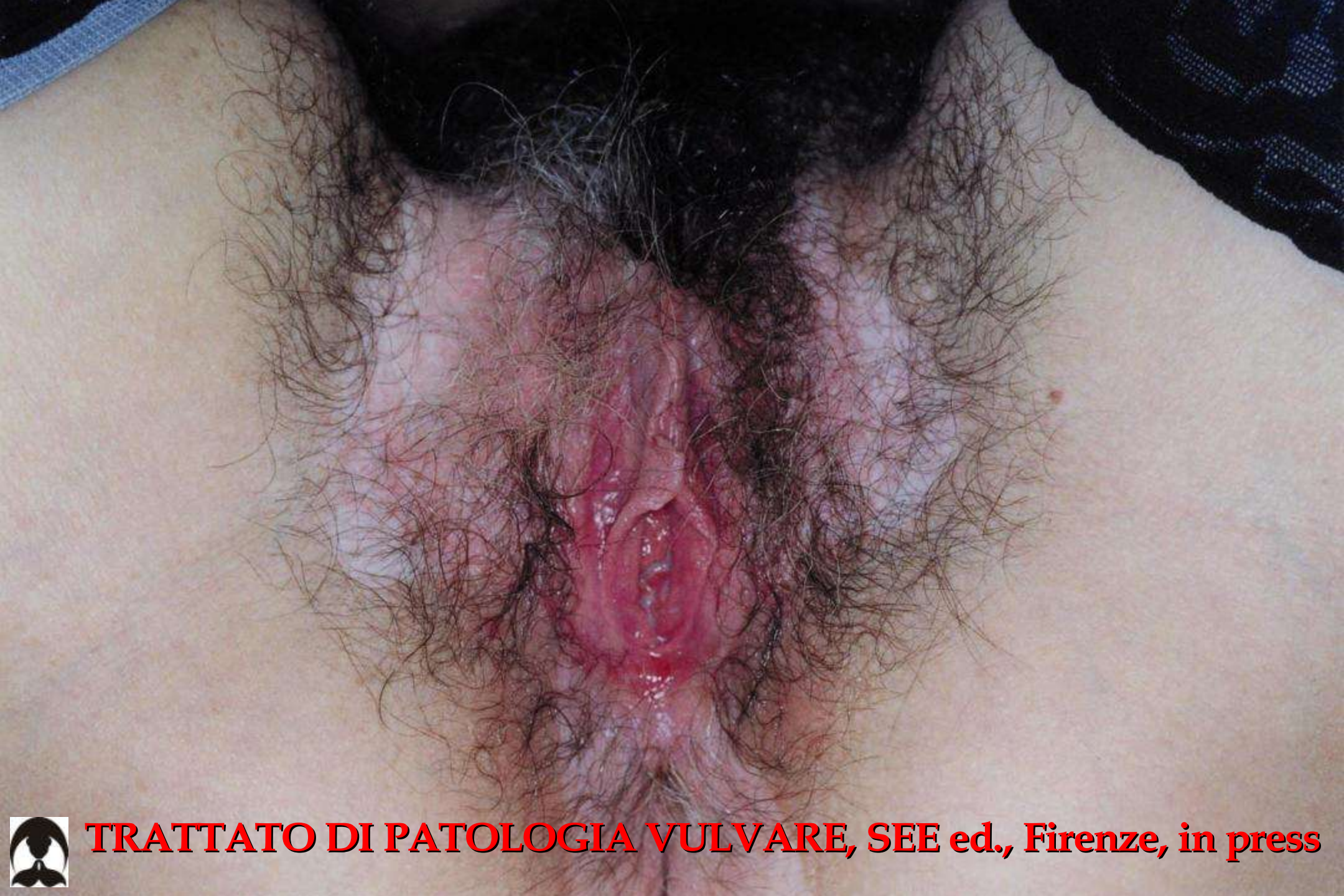

**TRATTATO DI PATOLOGIA VULVARE, SEE ed., Firenze, in press**



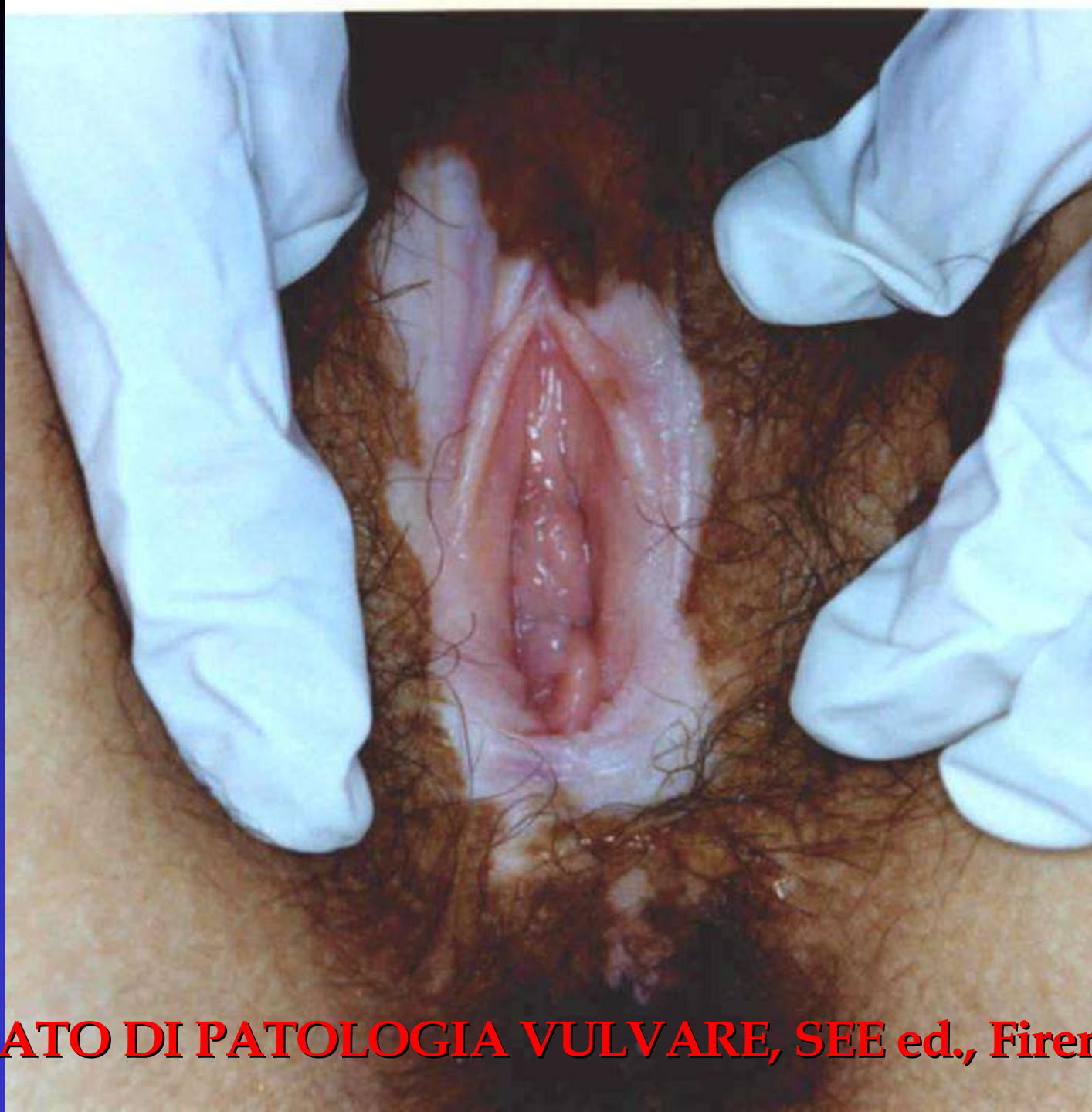





**TRATTATO DI PATOLOGIA VULVARE, SEE ed., Firenze, in press**



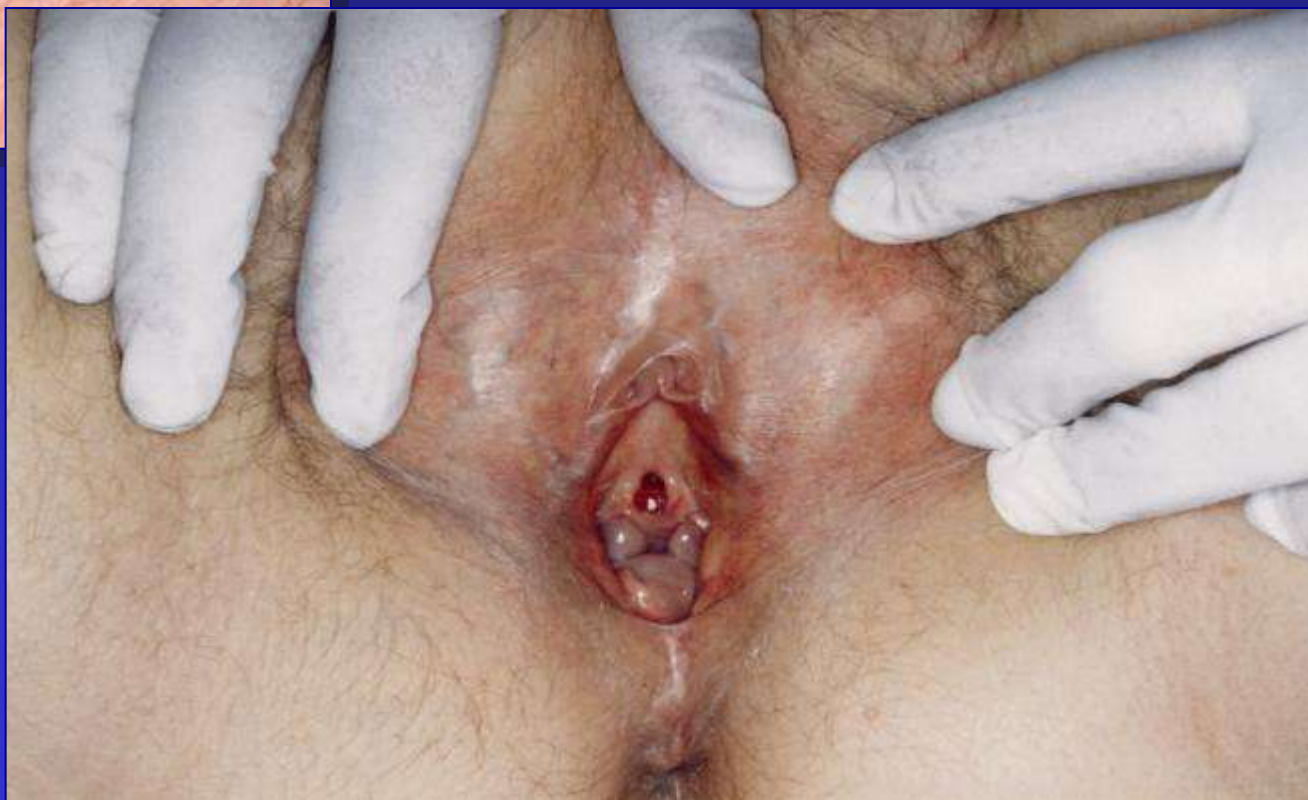
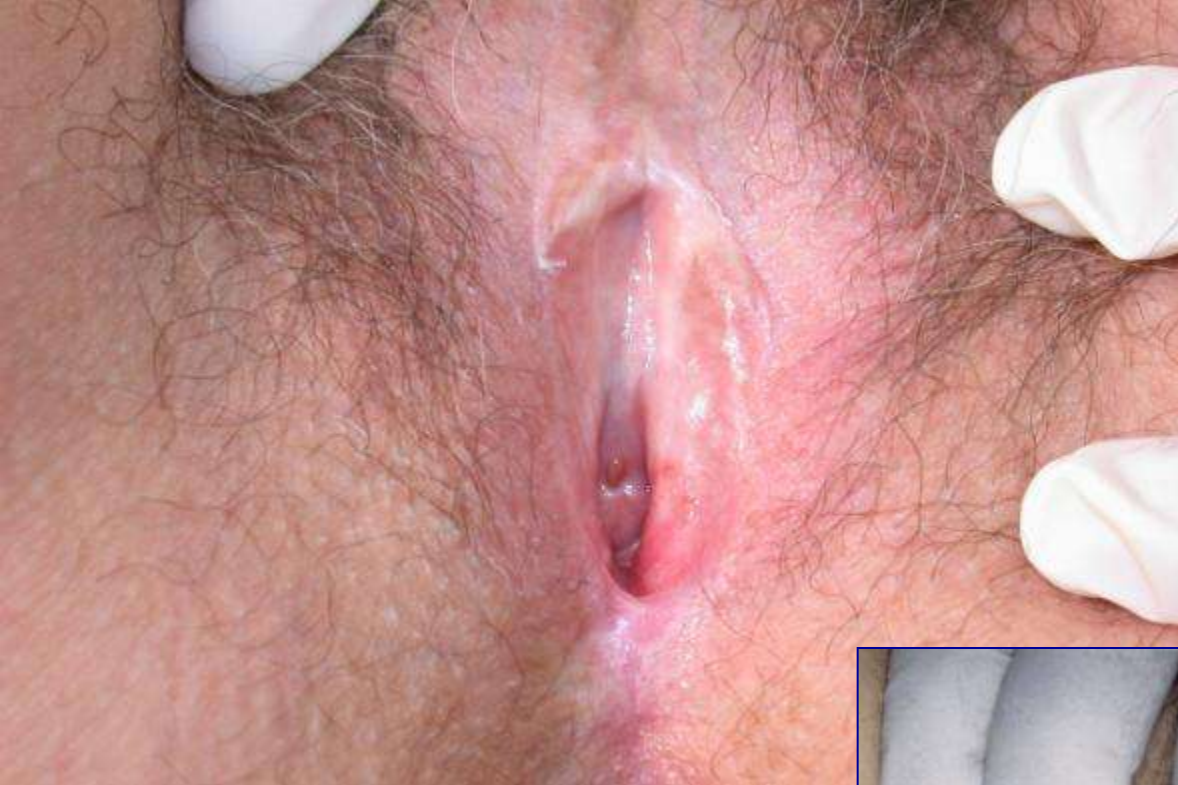
**TRATTATO DI PATOLOGIA VULVARE, SEE ed., Firenze, in press**



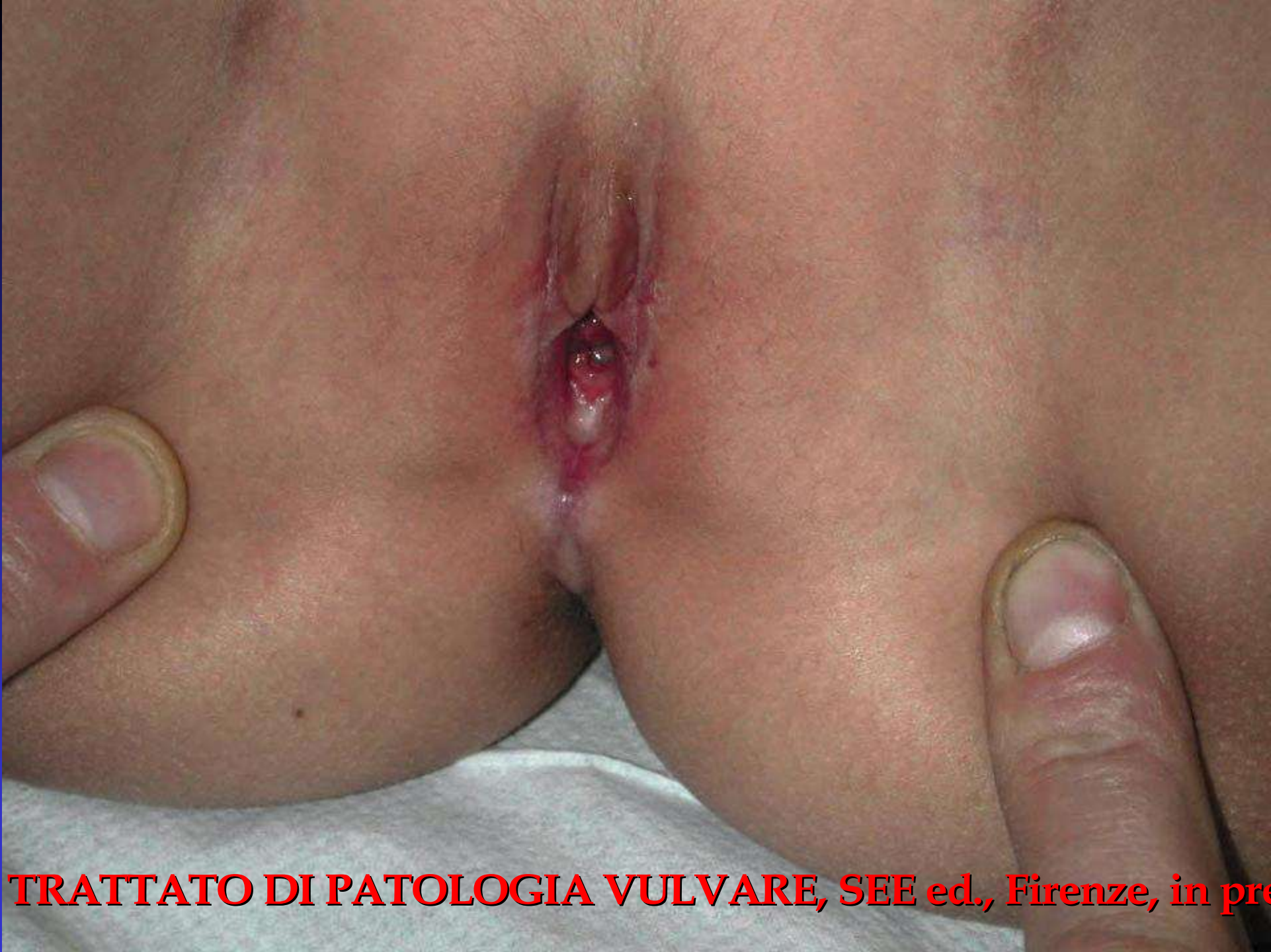Lichen sclerosus vs Atrofia senile





Lichen sclerosus infantile  
vs violenza sessuale

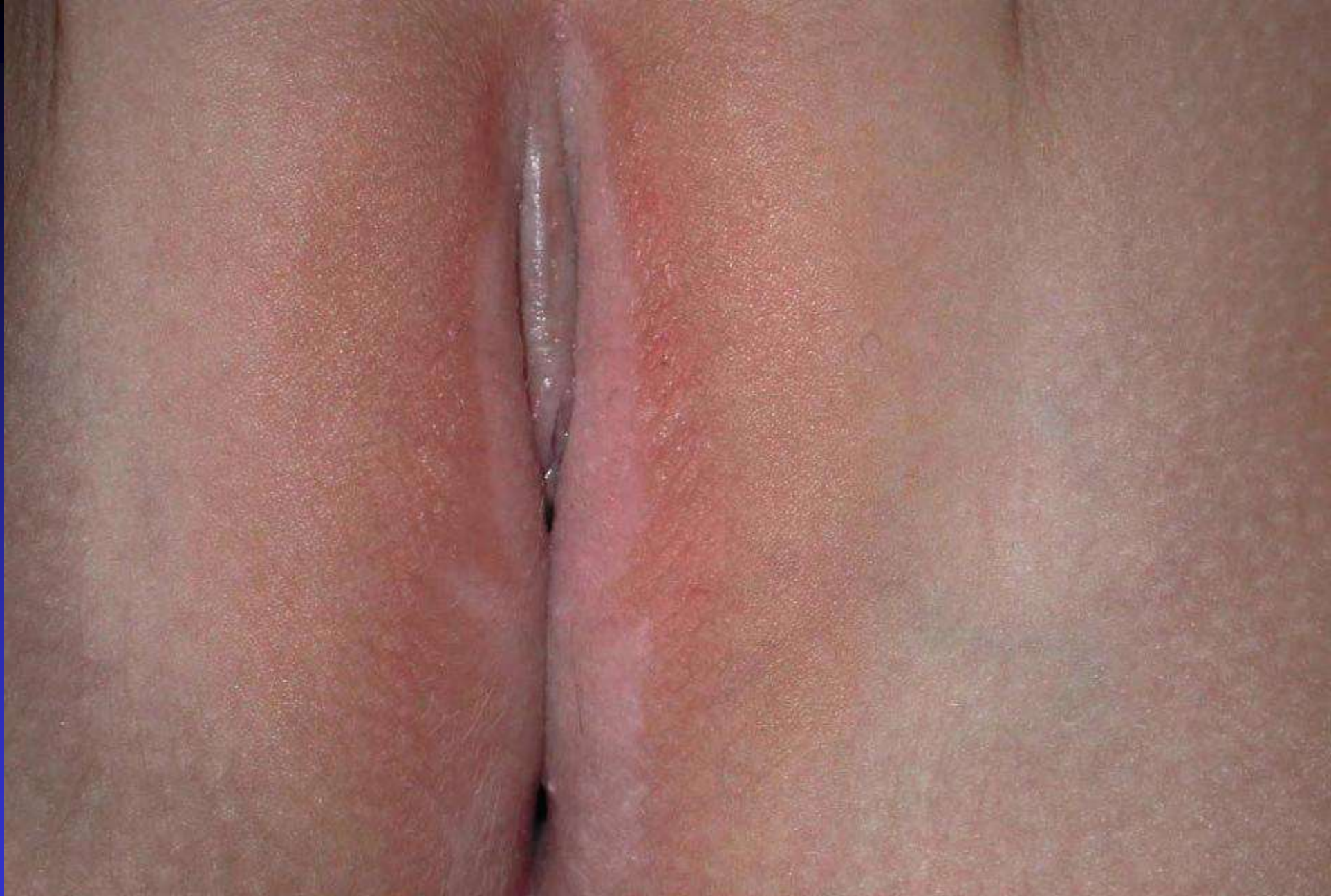



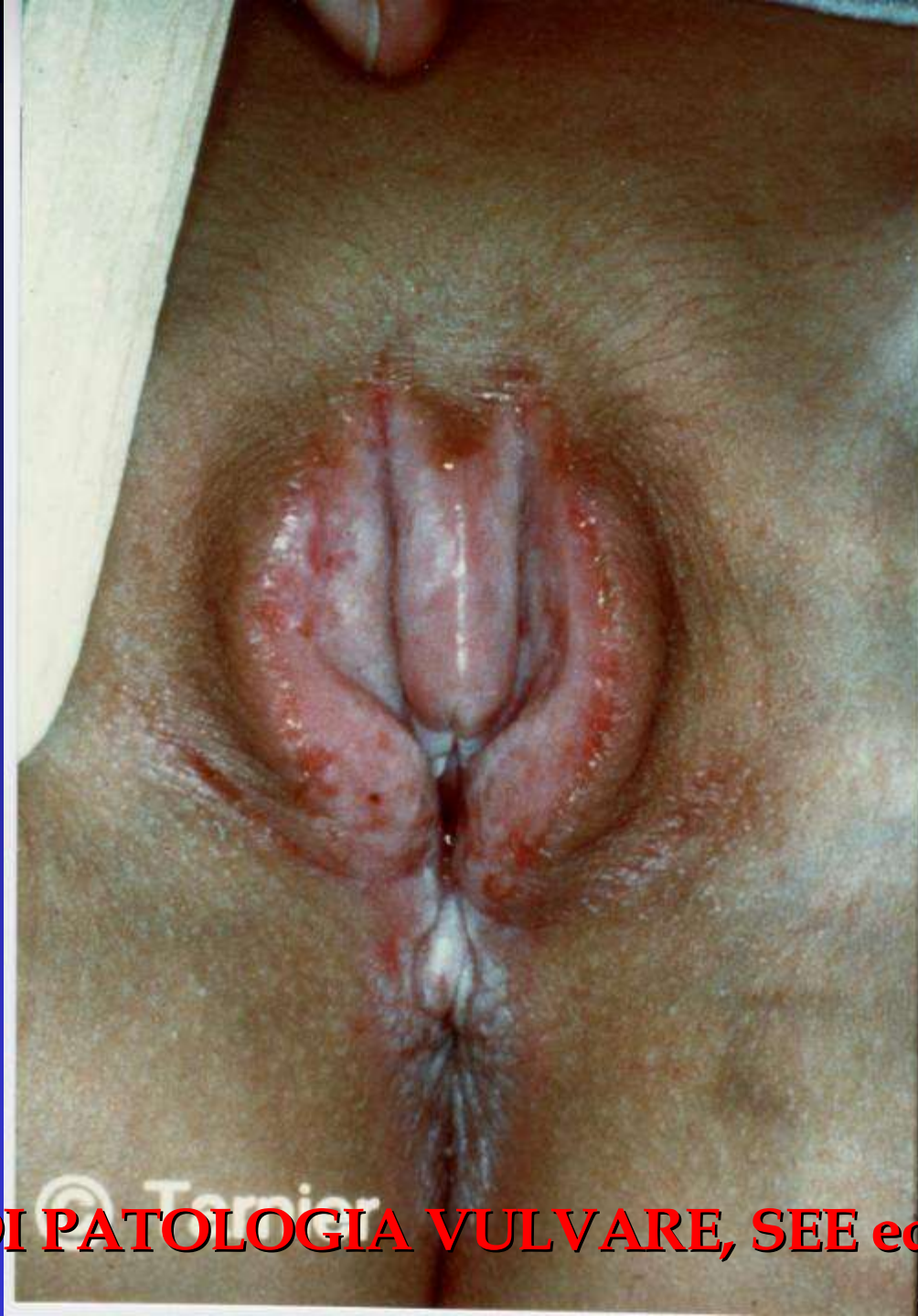**TRATTATO DI PATOLOGIA VULVARE, SEE ed., Firenze, in press**



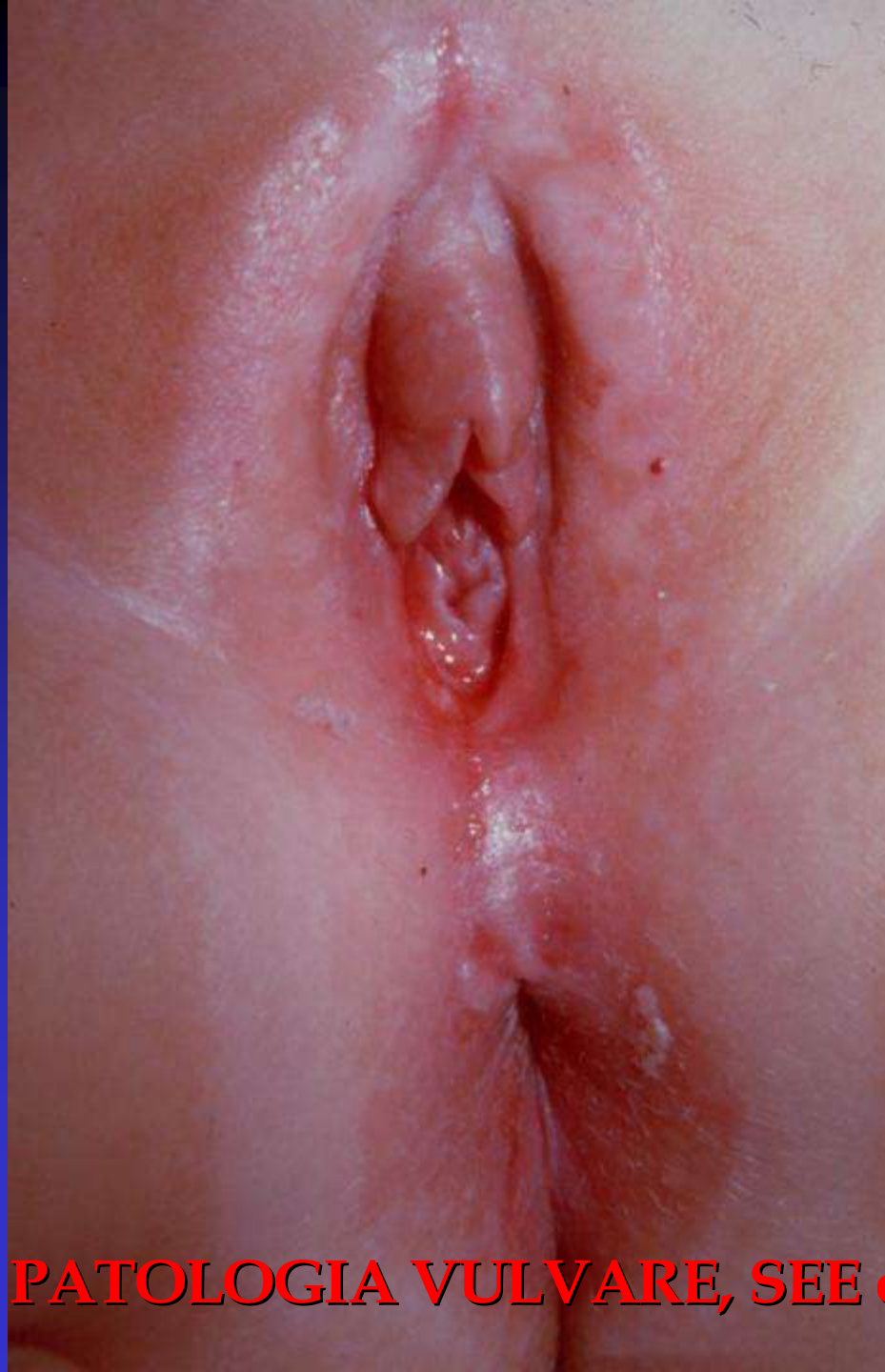





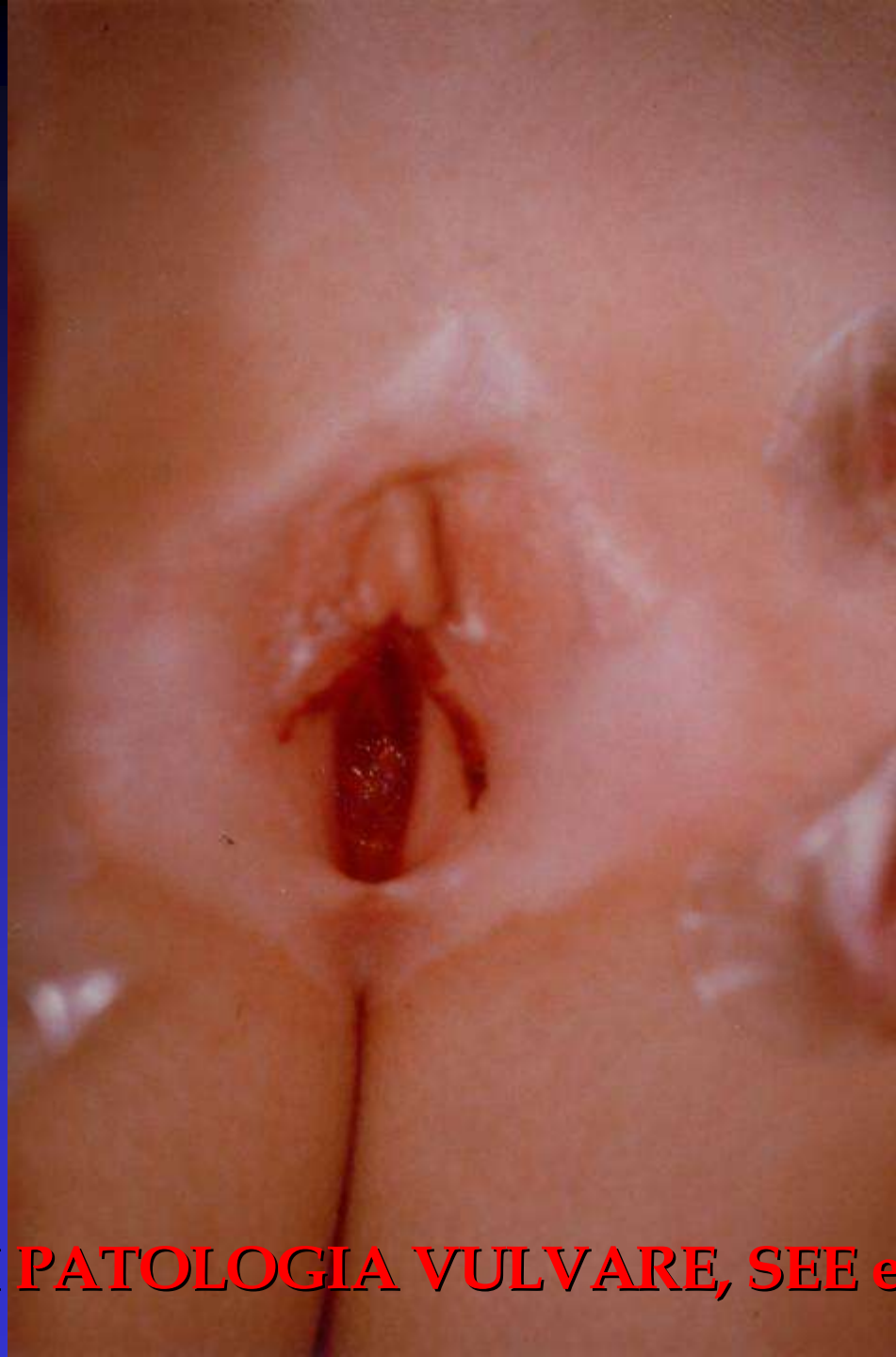


**TRATTATO DI PATOLOGIA VULVARE, SEE ed., Firenze, in press**

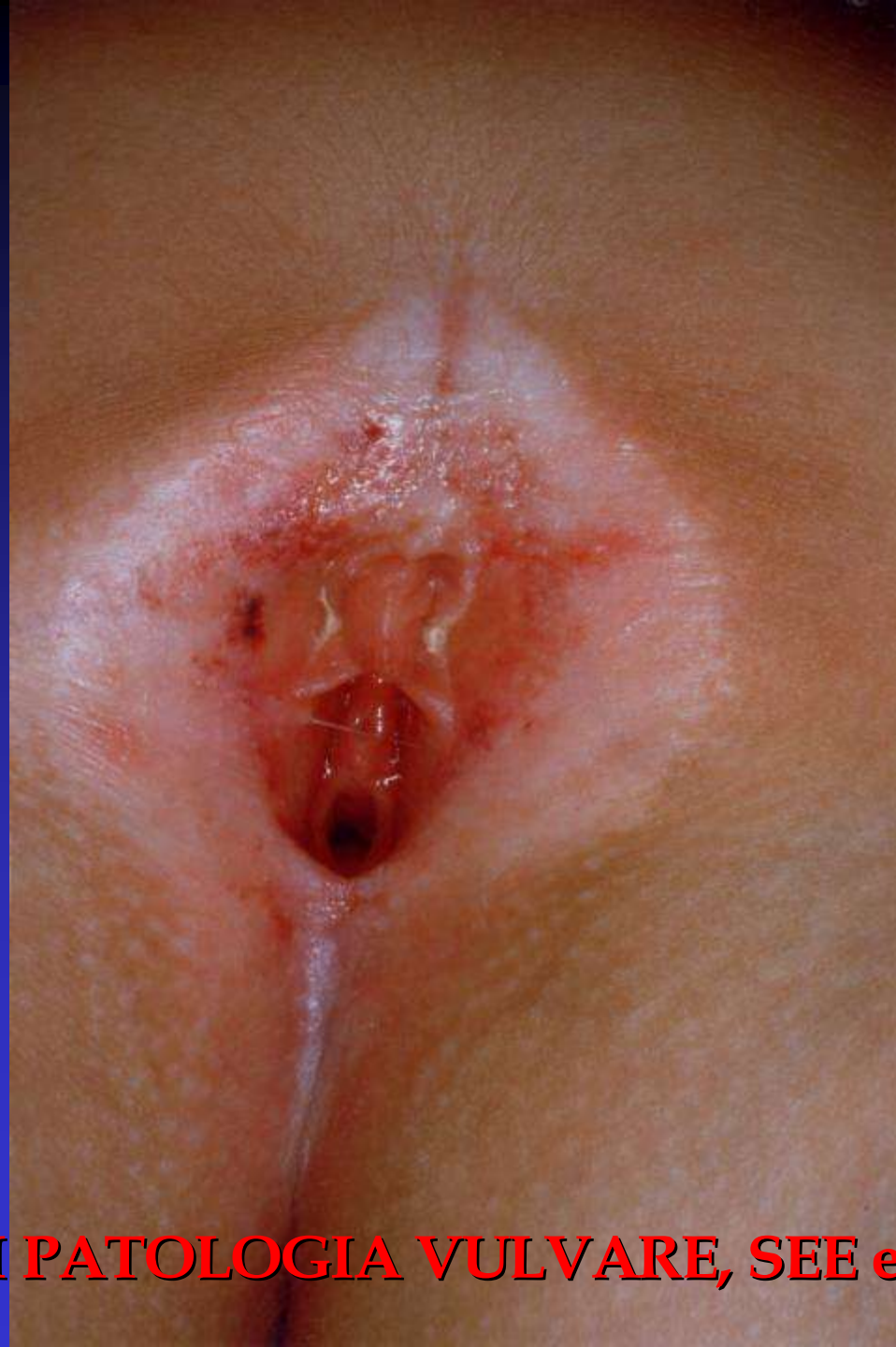

**TRATTATO DI PATOLOGIA VULVARE, SEE ed., Firenze, in press**





**TRATTATO DI PATOLOGIA VULVARE, SEE ed., Firenze, in press**



**TRATTATO DI PATOLOGIA VULVARE, SEE ed., Firenze, in press**